PROGRAMA

XXI Congreso de la Sociedad Gallega de Urología

Ourense
27 y 28 de mayo
de 2011

Auspiciado por la Asociación Española de Urología

Declarado de interés sanitario por la Consellería de Sanidade de la Xunta de Galicia



XXI Congreso de la Sociedad Gallega de Urología

XUNTA DE GALICIA
DELEGACIÓN TERRITORIAL DE OURENSE
Xefatura Territorial da Consellería de Sanidade

Avda. Zamora, 13
32005 OURENSE
Telfs. 988 066 300/74 • Fax 988 066 302

XACOBEO 2010
Galicia

Nº de expediente: SA301A 2011/8-3

Vista a solicitude co rexistro de entrada nesta xefatura territorial nº 2011/2166 de data 10/03/2011, e formulada por GALLEGA DE EXPOSICIONES Y CONGRESOS, na que se solicita o recoñecemento de interese sanitario para o ***"XXI CONGRESO SOCIEDAD GALLEGA DE UROLOGÍA"***, organizado por GALLEGA DE EXPOSICIONES Y CONGRESOS.

RESULTANDO: Que o informe do Servizo de Xestión emítese en sentido favorable ao solicitado.

CONSIDERANDO: Que esta xefatura territorial de Sanidade de Ourense é competente para coñecer e decidir sobre a cuestión proposta de conformidade co disposto no artigo 2º da Orde do 7 de maio de 1992, pola que se regula o recoñecemento de interese sanitario para actos de carácter científico, e o Decreto 310/2009, do 28 de maio, polo que se establece a estrutura orgánica da Consellería de Sanidade.

Vistos os preceptos legais citados e demais de xeral aplicación:

RESOLVO:

1º.- Outorgar o recoñecemento de interese sanitario o ***" XXI CONGRESO SOCIEDAD GALLEGA DE UROLOGÍA"***, organizado por GALLEGA DE EXPOSICIONES Y CONGRESOS, que se vai celebrar en OURENSE, os días 27 e 28 de maio de 2011.

2º.- Ordear a súa inclusión no rexistro de actos, reunións, cursos, congresos e xornadas do Servizo de Xestión.

O dito recoñecemento, segundo o disposto no artigo 6º da orde citada, implica a obriga para o comité organizador ou, en todo caso, os órganos de dirección da asociación ou entidade organizadora do acto, de remitir a esta xefatura territorial, no prazo de dous meses a partir da data do remate do acto, as conclusións ou acordos adoptados.

Contra esta resolución poderá interpoñer RECURSO DE ALZADA ante a Sra. Conselleira de Sanidade no prazo de **1 mes**, contado a partir do día seguinte á súa notificación, de conformidade co estipulado nos arts. 114 e 115 da Lei 30/92, do 26 de novembro, de réxime xurídico das administracións públicas e do procedemento administrativo común, modificada pola Lei 4/99 do 13 de xaneiro,

Ourense, 15 de marzo de 2011
A Xefa territorial

XUNTA DE GALICIA · CONSELLERÍA DE SANIDADE · DEPARTAMENTO TERRITORIAL OURENSE

María Villar Suárez

XXI Congreso de la Sociedad Gallega de Urología
Comité Organizador

PRESIDENTE DE HONOR

Dr. Alberto Barreiro Mouro

PRESIDENTE

Dr. José Luís Santos-Ascarza Tabarés

VICEPRESIDENTE

Dr. José Gutiérrez Novoa

Secretario

Dr. Rogelio Valbuena Álvarez

Vocales

Dr. José L. Cajide Montero
Dr. Oscar L. Esteban Hernández
Dr. Dionisio López Bellido
Dr. Manuel Ramos García
Dr. Juan Rodríguez de la Rúa Román
Dr. Manuel de la Rosa Kerman
Dr. Francisco Sabell Pérez-Salgado
Dr. Antonio Vázquez Santalices

Sociedad Gallega de Urología
Junta Directiva

Presidente
Dr. Juan Mata Varela

Vicepresidente
Dr. Venancio Chantada Abal

Secretario general
Dr. Camilo García Freire

Tesorero
Dr. Enrique Cespón Outeda

Vocal de actividades científicas
Dr. Miguel Blanco Parra

Vocales
Dr. Miguel Ángel Cuerpo Pérez
Dr. Francisco Javier Neira Pampín
Dr. Julián Nieto García
Dr. Antonio Ojea Calvo
Dr. Daniel Adolfo Pérez Fentes
Dra. Ana Puñal Pereira
Dr. Higinio Rodríguez Núñez
Dr. Luís Santos-Ascarza Tabarés
Dr. Javier Tato Rodríguez

XXI Congreso de la Sociedad Gallega de Urología
Profesores Invitados

Dr. José Luís Álvarez-Ossorio Fernández.
Cádiz

Dr. Miguel Blanco Parra.
Santiago de Compostela

Dr. Joaquín Carballido Rodríguez.
Madrid

Dr. José Manuel Cózar Olmo.
Granada

Dr. Venancio Chantada Abal.
A Coruña

Dr. Camilo García Freire.
Santiago de Compostela

Dr. Francisco Gómez Veiga.
A Coruña

Dr. Dionisio López Bellido.
Ourense

Dr. J. L. Ponce Díaz-Reixa.
A Coruña

Dr. Andrés Rodríguez Alonso.
Ferrol

Dr. Antonio Rosales Bordes.
Barcelona

Dr. Manuel Ruibal Moldes.
Pontevedra

Dr. Rogelio Valbuena Álvarez.
Ourense

Información general

ORGANIZA
Sociedad Gallega de Urología

FECHAS DEL CONGRESO
Días 27 y 28 de mayo de 2011

SEDE DEL CONGRESO
Centro Cultural de la Deputación de Ourense
Progreso, 32 - 32002 Ourense

EXPOSICIÓN COMERCIAL
Centro Cultural de la Deputación de Ourense
Progreso, 32 - 32002 Ourense

SECRETARÍA CIENTÍFICA
Complejo Hospitalario de Ourense, Servicio de Urología
Ramón Puga, 54 - 32005 Ourense
Telf.: 988 269 500

SECRETARÍA TECNICA
Para cualquier información dirigirse a esta secretaría:
Gallega de Exposiciones y Congresos, S.L.
Avda. Atlántida, 124 Bajo - 36208 Vigo
Telf.: 654 556 193
Telf./Fax: 986 294 465
E-mail: congresos@gallegadecongresos.com
Web: www.gallegadecongresos.com

HOTEL OFICIAL DEL CONGRESO
Gran Hotel Ourense San Martín
c/ Curros Enríquez, 1. Ourense
Telf.: 988 371 811 - Fax: 988 372 138

RECEPCIÓN DE ADIOVISUALES
Rogamos que media hora antes de comenzar su intervención, los autores entreguen sus presentaciones en la Secretaría del Congreso.

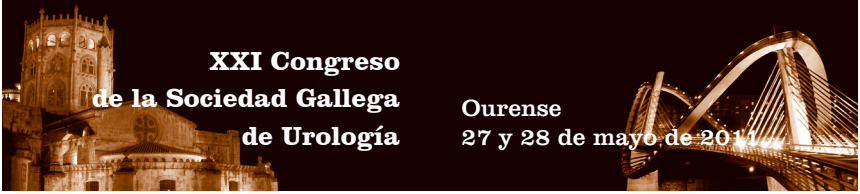

programa

viernes, 27 de mayo de 2011

8.45 - 9,00 Entrega de documentación en Secretaría del Congreso

9,00 - 11,00 PRESENTACIÓN DE COMUNICACIONES ORALES

Moderadores:

Dr. Dionisio López Bellido. *Complejo Hospitalario de Ourense*

Dr. Sergio Gómez Cisneros. *Hospital Comarcal del Bierzo*

EVOLUCIÓN DE LA PRESENTACIÓN DE LOS TUMORES RENALES DESDE 1994 A 2010

Darío Vázquez Martul, Anton Zarraonandia Andraca, Francisco Gómez Veiga, Javier Casas Nebra, Sonia Pertega*, Javier Rodríguez Rivera, Luis Busto Martín, Paula Portela Pereira, Luis Álvarez Castelo, Venancio Chantada Abal.

*Servicio de Urología y *Estadística, Complejo Hospitalario Universitario A Coruña*

CARCINOMA DE CÉLULAS RENALES: RELACIÓN ENTRE TAMAÑO, ESTADIO TUMORAL Y GRADO DE FURHMAN.

Paula Portela Pereira, Antón Zarraonandia Andraca, Francisco Gómez Veiga, Darío Vázquez Pazos, Javier Casas Nebra, Luis Busto Martín, Iyad Barghouti, Augusto Álvarez García, José L. Ponce Díaz-Reixa, Sara Martínez Breijo, Venancio Chantada Abal.

Servicio de Urología, Complexo Hospitalario Universitario A Coruña

TRAUMATISMO RENAL: NUESTRA CASUÍSTICA ENTRE LOS AÑOS 2005-2010

Luciano Honorato Ruiz, Patricia Cordeiro González, Ana Puñal Pereira, Melissa Cortegoso González, Lorena Villasenín Parrado, Valentín Toucedo Caamaño, Rosa Novoa Martín, José Lema Grillé, Camilo García Freire, Manuel Villar Núñez.

Servicio de Urología. Complexo Hospitalario Universitario de Santiago de Compostela

ENDOMETRIOSIS CON AFECTACIÓN DE APARATO URINARIO: NUESTRA CASUÍSTICA EN LOS ÚLTIMOS 11 AÑOS

Patricia Cordeiro González, Luciano Honorato Ruiz, Ana Puñal Pereira, Melissa Cortegoso González, Lorena Villasenín Parrado, Valentín Toucedo Caamaño, Rosa Novoa Martín, José Lema Grillé, Camilo García Freire, Manuel Villar Núñez.
Servicio de Urología, Complexo Hospitalario Universitario de Santiago de Compostela.

LA CURVA DE APRENDIZAJE DE LA NEFROLITOTOMÍA PERCUTÁNEA EN LA POSICIÓN SUPINA DE VALDIVIA MODIFICADA EN GALDAKAO: RESULTADOS Y COMPLICACIONES DE NUESTRO CENTRO

Daniel Pérez Fentes, Camilo García Freire, Melissa Cortegoso González, Ana Puñal Pereira, Luciano Honorato Ruiz, Patricia Cordeiro González, Rosa Novoa Martín, Valentín Toucedo Caamaño, Saturnino Martínez Couceiro, Serafín Novás Castro, Miguel Blanco Parra, Manuel Villar Núñez.
Servicio de Urología. Complejo Hospitalario Universitario de Santiago de Compostela

TUMORACIÓN TESTICULAR EXTREMA

F. Sabell Pérez-Salgado; F. Sabell Salgués.
Clínica Sabell. VIGO

CISTECTOMÍA RADICAL LAPAROSCÓPICA. RESULTADOS QUIRÚRGICOS Y ONCOLÓGICOS

Manuel Ruibal Moldes, Higinio Rodríguez Núñez, José Díaz Bermúdez, Antonio Selas Pérez, Vicente García Riestra, Miguel Devesa Múgica
Servicio Urología Complejo Hospitalario de Pontevedra

AUTOTRASPLANTE RENAL ASISTIDO POR LAPAROSCOPIA. A PROPÓSITO DE UN CASO

Higinio Rodríguez Núñez, Manuel Ruibal Moldes, Juan González Dacal, Mª Luisa Fernández García, José Díaz Bermúdez, Vicente García Riestra
Servicio Urología Complejo Hospitalario de Pontevedra

RECIDIVA Y PROGRESIÓN DEL CARCINOMA IN SITU DE VEJIGA PRIMARIO TRATADO CON BCG.

López García Sabela, Carballo Quintá Manuel, Freire Calvo Jacobo, León Ramírez Daniel, Rey Rey Jorge, Barros Rodríguez J. Manuel, Benavente Delgado Juan, Ojea Calvo Antonio
Hospital Xeral de Vigo

INCONTINENCIA MASCULINA

Pena Outeiriño J.M
Unidad de Gestión Clínica de Urología y Nefrología .HH.UU. Virgen del Rocío de Sevilla

ANÁLISIS DE RESULTADOS EN EL TRATAMIENTO DE LA INCONTINENCIA URINARIA FEMENINA CON BANDAS TRANSOBTURADAS

San Juan Salas A, Flores Aznar E, Pena Outeiriño JM, Lozano Blasco JM, Ortega Seda CJ, Rodríguez Pérez AJ, Merchán Felipe I, Medina López RA
Unidad de Gestión Clínica de Urología y Nefrología. Servicio de Ginecología y Obstetricia. HHUU Virgen del Rocio. Sevilla

EFECTIVIDAD DE LA CIRUGÍA ROBÓTICA

Pena Outeiriño J.M., Medina López R. y Torrubia Romero F.
Unidad de Gestión Clínica de Urología y Nefrología. HH.UU. Virgen del Rocío. Sevilla

¿HAY DIFERENCIAS ENTRE LOS CÁNCERES DE PRÓSTATA DIAGNOSTICADOS CON UNA BIOPSIA, CON LOS DIAGNOSTICADOS CON MÁS DE UNA BIOPSIA?

Daniel León Ramírez, Manuel Carballo Quinta, Jacobo Freire Calvo, Sabela López García, Arturo Alonso Rodrigo, Benito Rodriguez Iglesias, Antonio Ojea Calvo.
Complejo Hospitalario Universitario de Vigo (Chuvi). H. Xeral

¿SE DEBE CONTINUAR EL DESPISTAJE DE CÁNCER DE PRÓSTATA EN MAYORES DE 75 AÑOS?

Daniel León Ramírez, Manuel Carballo Quinta, Jacobo Freire Calvo, Sabela López García, Maximino Castro Iglesias, José M. Barros Rodríguez, Antonio Ojea Calvo.
Complejo Hospitalario Universitario de Vigo (Chuvi). H. Xeral

ANÁLISIS DESCRIPTIVO DE LAS NEOPLASIAS TESTICULARES EN EL ÁREA SANITARIA DE FERROL EN EL PERÍODO 2000-2010

Javier Pereira Beceiro, Andrés Rodríguez Alonso, José Manuel Janeiro Pais, Alfonso González Blanco, Carlos Bonelli Martín, Pilar Rodríguez Souto, José Lorenzo Franco, Miguel Ángel Cuerpo Pérez
Servicio de Urología, Área Sanitaria de Ferrol, La Coruña

ANÁLISIS DE LOS RESULTADOS QUIRÚRGICOS, ONCOLÓGICOS Y FUNCIONALES DE NUESTRA SERIE EN PROSTATECTOMÍA RADICAL LAPAROSCÓPICA
Higinio Rodríguez Núñez, Miguel Devesa Múgica, Antonio Selas Pérez, Francisco Llovo Taboada, Vicente García Riestra, Mª Luisa Fernández García, José Díaz Bermúdez, Manuel Ruibal Moldes
Complejo Hospitalario de Pontevedra

PROMONTOFIJACIÓN LAPAROSCÓPICA. EXPERIENCIA INICIAL
Manuel Ruibal Moldes, Francisco LLovo Taboada, Higinio Rodríguez Núñez, José Díaz Bermúdez, Antonio Selas Pérez, Mª Luisa Fernández García
Complejo Hospitalario de Pontevedra

11,00 - 11,30 PAUSA PARA CAFÉ

11,30 - 13,30 PRESENTACIÓN DE PÓSTERS

Moderadores:
Dr. Javier Neira Pampín. *Policlínico Lugo (POLUSA)*
Dr. Higinio Rodríguez Núñez. *C.H. de Pontevedra*

MIOINTIMOMA DEL GLANDE DEL PENE: PRESENTACIÓN DE UN CASO CLÍNICO.
Paula Portela Pereira, Iyad Barghouti, Darío Vázquez Pazos, Marcos Aller Rodríguez, Ignacio Rodríguez Gómez, Venancio Chantada Abal
Complejo Hospitalario Universitario de A Coruña (CHUAC)

ANÁLISIS DE LA EVOLUCIÓN DE LOS GRUPOS DE RIESGO EN NUESTRA SERIE DE PROSTATECTOMÍA RADICAL
Iyad Barghouti, Antón Zarraonandia Andraca, Paula Portela Pereira, Javier Casas Nebra, Luis Busto Martín, Marcos Aller Rodríguez, Francisco Gómez Veiga, Venancio Chantada Abal
Servicio de Urología, Complejo Hospitalario Universitario A Coruña, A Coruña

REVISIÓN DE NUESTRA SERIE RECIENTE DE IMPLANTES DE PRÓTESIS DE PENE.
Darío Vázquez Pazos, Marcos Torres Roca, Juan Andrés González Dacal, Paula Portela Pereira, Dolores Rey Fraga y Venancio Chantada Abal.
Servicio de Uroloxía. Complexo Hospitalario Universitario de A Coruña.

EXÉRESIS LAPAROSCÓPICA DE LIPOSARCOMA RETROPERITONEAL: PRESENTACIÓN DE DOS CASOS.

Carballo Quintá M., Freire Calvo J., León Ramírez D., López García S., Rodríguez Iglesias B., Barros Rodríguez J.M, Ojea Calvo A.
Complexo Hospitalario Universitario de Vigo. Hospital Xeral- Cíes.

VARIABLES DE SELECCIÓN PARA EL TRATAMIENTO FOCAL EN CÁNCER DE PRÓSTATA Y PORCENTAJE DE PACIENTES SUCEPTIBLES PARA EL MISMO.

López García Sabela, Carballo Quintá Manuel, Freire Calvo Jacobo, León Ramírez Daniel, Rey Rey Jorge, Alonso Rodrigo Arturo, Rodríguez Iglesias Benito, Ojea Calvo Antonio
Hospital Xeral De Vigo

PSEUDOANEURISMA ARTERIAL TRAS NEFRECTOMÍA PARCIAL LAPAROSCÓPICA

Manuel Ruibal Moldes, Higinio Rodríguez Núñez, José Díaz Bermúdez, Mª Luisa Fernández García, Francisco LLovo Taboada
Servicio Urología. CHOP

DESCENSO DE PSA TRAS LA CIRUGÍA DE LA HBP. ESTUDIO COMPARATIVO ENTRE RESECCIÓN TRANSURETRAL, ENUCLEACIÓN PROSTÁTICA CON LÁSER HOMIUM Y ADENOMECTOMÍA RETROPÚBICA.

ML. Suárez de Lis, O. Buisán Rueda, S. Bernal Salguero, I. Valverde Vilamala, M. Tapia García, J. Areal Calama, S. Bayona Arenas, L. Ibarz Servio.
Hospital Universitari Germans Trias i Pujol.
Hospital Germans Trias I Pujol. Badalona. Barcelona

MALLA DE INCONTINENCIA MASCULINA ADVANCE (AMS®): RESULTADOS FUNCIONALES.

Javier Pereira Beceiro, Andrés Rodríguez Alonso, José Manuel Janeiro Pais, Carlos Bonelli Martín, Alfonso González Blanco, José Lorenzo Franco, Pilar Rodríguez Souto, Miguel Ángel Cuerpo Pérez.
Servicio de Urología, Área Sanitaria de Ferrol, La Coruña

NEFRECTOMÍA PARCIAL LAPAROSCÓPICA EN PACIENTE MONORRENA

Enrique Cespón Outeda, Enrique Comesaña Davila, Ignacio Martínez-Sapiña Llamas, Juan Mata Varela
Servicio de Urologia del Hospital Meixoeiro. Complexo Hospitalario Universitario de Vigo

RELACIÓN GRADO NUCLEAR FUHRMAN Y PROGRESIÓN TUMORAL

Antón Zarraonandia Andraca, Darío Vázquez Martul, Francisco Gómez Veiga, Sonia Pértega*, Iyad Barghouti, Augusto Álvarez García**, Javier Rodríguez Rivera, Luis Busto Martín, Daniel López García, Marcos Aller Rodríguez, Venancio Chantada Abala.
Servicio de Urología, Estadística y Anatomía Patológica del Complejo Hospitalario Universitario A Coruña

BRAQUITERAPIA DE BAJA TASA EN EL MANEJO DE CÁNCER DE PRÓSTATA LOCALIZADO. REVISIÓN DE NUESTA SERIE.

Antón Zarraonandia Andraca, Javier Casas Nebra, Francisco Gómez Veiga, Marcos Torres Roca, Luis Álvarez Castelo, Luis Busto Martín, Ignacio Rodríguez Gómez, Paula Portela Pereira, Marcos Aller Rodríguez, Venancio Chantada Abal.
Servicio de Urología, Complejo Hospitalario Universitario A Coruña, España

NOMOGRAMA CLÍNICO PARA PREDECIR LA AGRESIVIDAD DEL CÁNCER DE PRÓSTATA EN PACIENTES CANDIDATOS A BIOPSIA RELACIONADO CON LA EDAD.

Antón Zarraonandia Andraca, Juan González Dacal, Francisco Gómez Veiga, Iyad Barghouti, José Luis Ponce Díaz-Reixa, Darío Vázquez Martul, Sara Martínez Breijo, Daniel López García, Venancio Chantada Abal.
Servicio de Urología, Complejo Hospitalario Universitario A Coruña, España

UTILIDAD DE BIOPSIAR SISTEMÁTICAMENTE EL ÁPEX EXTREMO PROSTÁTICO PARA EL DIAGNÓSTICO DE CÁNCER DE PRÓSTATA.

Freire Calvo J., Carballo Quinta M., León Ramírez D., López García S., Rey Rey J., Rodríguez Iglesias B., Barros Rodríguez J.M., Ojea Calvo A.
Complexo Hospitalario Universitario de Vigo. Hospital Xeral Cíes

13,30 - 14,00 **Simposio Amgen**

Nuevas estrategias en el tratamiento de la enfermedad ósea en el cáncer de próstata

• Introducción: Enfermedad ósea. Nuevas dianas terapéuticas. Inhibidores del RANK-L
Dr. Francisco Gómez Veiga. *C.H.U. de A Coruña*
• Resultados estudios clínicos Denosumab
Dr. J. L. Ponce Díaz-Reixa. *C.H.U. de A Coruña*

14,00 - 16,00 Comida de trabajo
Restaurante "Asador de Roa". c/ San Miguel, 10

16,00 - 17,00 PRESENTACIÓN VÍDEOS

Moderadores:
Dr. Juan Rodríguez de la Rúa Román. *C.H. de Ourense*
Dr. Máximo Castro Iglesias. *C.H.U. de Vigo-Hospital Xeral*

CIRUGÍA RADICAL CON PROSTATECTOMÍA VÍA PERINEAL POR RECIDIVA DE CÁNCER DE RECTO.

Valbuena Álvarez R, Parajó Calvo A, Sanz Giménez-Rico JR(*), Santos Lloves R, Trillo Parejo P, Iglesias Diz D, Villar Álvarez S, Santos-Ascarza Tabarés J.L, Cajide Montero J.L, Estéban Hernández O, De la Rosa Kerman M, Gutiérrez Novoa J.
Complexo Hospitalario de Ourense.
(*) Hospital Universitario Marqués de Valdecilla (Santander)

FÍSTULA RECTO-URETRAL TRAS PROSTATECTOMÍA RADICAL LAPAROSCÓPICA: COLGAJO DE AVANCE RECTAL E INTERPOSICIÓN DE PERMACOL®

Parajó Calvo A, Valbuena Álvarez R, Santos Lloves R, González Conde R, V, Iglesias Diz D, Rodríguez de la Rúa J, López Bellido D, Sabell Pérez-Salgado F, Ramos García M, Barreiro Mouro A, Gómez Lorenzo FJ
Complexo Hospitalario de Ourense

PROMONTOFIJACIÓN CON HISTERECTOMÍA SUBTOTAL LAPAROSCÓPICA

Manuel Ruibal Moldes, Miguel Devesa Múgica, Francisco LLovo Taboada, Mª Luisa Fernández García, Antonio Selas Pérez
Servicio Urología. Complejo Hospitalario Pontevedra

PIELOPASTIA CULP-DE WEERD LAPAROSCÓPICA
Manuel Ruibal Moldes, Higinio Rodríguez Núñez, José Díaz Bermúdez, Vicente García Riestra, Mª Luisa Fernández García
Servicio Urología. Complejo Hospitalario Pontevedra

NEFRECTOMÍA IZQUIERDA LAPAROSCÓPICA DE DONANTE VIVO CON TRES ARTERIAS RENALES
Pena Outeriño J.M., Martínez Rodríguez J., Pérez Espejo M.P.
Unidad de Gestión Clínica de Urología y Nefrología. H.H.U.U. Virgen del Rocío. Sevilla

RADICAL ASISTIDA POR ROBOT
Pena Outeiriño J.M., Medina López R. y Torrubia Romero F.
Unidad de Gestión Clínica Nefrourológica H.H. U.U. Virgen del Rocío Sevilla

17,00 - 17,45 **SIMPOSIO ALMIRALL**
Estado actual del tratamiento farmacológico de los LUTS/HBP: Impacto Silodosina
Moderador:
Dr. Dionisio López Bellido. *Complejo Hospitalario de Ourense*
Ponente:
Dr. Joaquín Carballido Rodríguez. *Hospital Puerta de Hierro, Madrid*

17,45 - 18,00 Inauguración oficial del Congreso

18,00 - 18,15 PAUSA PARA CAFÉ

18,15 - 20,45 **MESA REDONDA:**
Cirugía renal laparoscópica conservadora
Moderador:
Dr. Rogelio Valbuena Álvarez. *Complejo Hospitalario de Ourense*
Panelistas:
Dr. Antonio Rosales Bordes. *Fundación Puigvert, Barcelona*
Dr. Andrés Rodríguez Alonso. *Hospital Arquitecto Marcide, Ferrol*
Dr. Manuel Ruibal Moldes. *Complejo Hospitalario de Pontevedra*

20:45 Salida en autocares del hotel al Mosteiro de San Clodio
Concierto de la Real Banda de Gaitas de la Deputación de Ourense
Cena de gala del Congreso

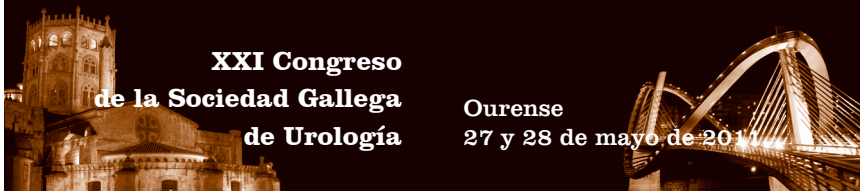

programa

sábado, 28 de mayo de 2011

9,00 - 10,30 PRESENTACIÓN VÍDEOS

Moderadores:

Dr. José Gutiérrez Novoa. *Complejo Hospitalario de Ourense*

Dr. David Jamardo González. *Complejo Hospitalario Universitario de Vigo*

PROSTATECTOMÍA LAPAROSCÓPICA EXTRAPERITONEAL CON PRESERVACIÓN NEUROVASCULAR. INTRAFASCIAL.

Dr Barbagelata López A., Dr Núñez López A., Dr Rey Rey J.
Servicio de Urología. Hospital da Costa. Burela

URETEROLISIS PÉLVICA IZQUIERDA POR ENDOMETRIOSIS PÉLVICA

Javier Pereira Beceiro, Andrés Rodríguez Alonso, José Manuel Janeiro Pais, José Lorenzo Franco, Pilar Rodríguez Souto, Carlos Bonelli Martín, Alfonso González Blanco, Miguel Ángel Cuerpo Pérez.
Servicio de Urología, Área Sanitaria de Ferrol, La Coruña.

NEFROURETERECTOMIA LAPARÓSCOPICA

Enrique Cespón Outeda, Enrique Comesaña Davila, Ignacio Martínez-Sapiña Llamas, Juan Mata Varela
Servicio de Urología - Hospital Meixoeiro - Complexo Hospitalario Universitario Vigo

FEOCROMOCITOMA SUPRARRENAL DERECHO. RESECCIÓN LAPAROSCÓPICA

Dr Barbagelata López A., Dr Núñez López A., Dr Rey Rey J.
Servicio de Urología. Hospital da Costa. Burela

TUMORECTOMÍA ADRENAL LAPAROSCÓPICA

Pena Outeiriño J.M., Martínez Rodríguez J., Poyato Galan J. y Leal Arenas J.
Servicio de Urología " Clínica Sagrado Corazón". Sevilla

NEFRECTOMÍA PARCIAL SUPERIOR LAPAROSCÓPICA POR HIDROCÁLIZ CON LITIASIS

Pena Outeriño J.M., Pérez Espejo M.P., Medina López R.:
Unidad de Gestión Clínica de Urología y Nefrología H.H.U.U. Virgen del Rocío. Sevilla

NEFRECTOMÍA PARCIAL IZQUIERDA LAPAROSCÓPICA TRANSPERITONEAL CON CLAMPAJE ARTERIAL.
Dr Núñez López A. , Dr Barbagelata López A. , Dr Rey Rey J.
Servicio de Urología. Hospital da Costa. Burela

CIRUGÍA CONSERVADORA RENAL LAPAROSCOPICA EN TUMORES T2
Manuel Ruibal Moldes, Higinio Rodríguez Núñez, José Díaz Bermúdez, Vicente García Riestra, Miguel Devesa Múgica,
Servicio Urología. Complejo Hospitalario Pontevedra

TUMORECTOMÍA INTRARRENAL LAPAROSCÓPICA
Manuel Ruibal Moldes, Higinio Rodríguez Núñez, José Díaz Bermúdez, Antonio Selas Pérez, Mª Luisa Fernández García
Servicio Urología. Complejo Hospitalario Pontevedra

10,30 - 11,00 **Simposio Ipsen**
Decapeptyl Semestral
Dr. José Luís Álvarez-Ossorio Fernández.
Hospital Universitario Puerta del Mar, Cádiz

11,00 - 11,15 PAUSA PARA CAFÉ

11,15 - 12,00 **Simposio Astellas**
Actualización y avances en el diagnóstico y tratamiento del C.P.
Moderador:
Dr. Francisco Gómez Veiga. *C.H.U. de A Coruña*
Ponentes:
Dr. Camilo García Freire. *C.H.U. de Santiago de Compostela*
Dr. José Manuel Cózar Olmo. *H.U. Virgen de las Nieves, Granada*

12,00 - 14,00 **MESA REDONDA**
Tratamiento médico del cáncer renal avanzado
Moderador:
Dr. Venancio Chantada Abal. *C.H.U. de A Coruña*
Panelistas:
Dr. José Manuel Cózar Olmo. *H.U. Virgen de las Nieves, Granada*
Dr. José Luís Álvarez-Ossorio Fernández. *H.U. Puerta del Mar, Cádiz*
Dr. Miguel Blanco Parra. *C.H.U. de Santiago de Compostela*

14,00 Salida en autocares desde el Hotel del Congreso al restaurante “Barazal”
15,00 Comida de clausura. Entrega de premios
18,00 Asamblea General de la S.G.U. 1ª Convocatoria
18,30 Asamblea General de la S.G.U. 2ª Convocatoria

comunicaciones orales

EVOLUCION DE LA PRESENTACION DE LOS TUMORES RENALES DESDE 1994 a 2010

Darío Vázquez Martul, Antón Zarraonandia Andraca, Francisco Gómez Veiga, Javier Casas Nebra, Sonia Pertega*, Javier Rodríguez Rivera, Luis Busto Martín, Paula Portela Pereira, Luís Álvarez Castelo, Venancio Chantada Abal.

*Servicio de Urología y *Estadística, Complejo Hospitalario Universitario A Coruña, España.*

Objetivos:

Actualmente un porcentaje elevado de los tumores renales son detectados de forma incidental fundamentalmente con pruebas de imagen en contexto de otras patologías sin existencia de clínica concomitante. El objetivo de este estudio es analizar la relación de la evolución en la detección y estadios y características del cáncer renal.

Materiales y Métodos:

Hemos realizado un análisis retrospectivo de los carcinomas de células renales (CCR) diagnosticados en el Servicio de Urología de nuestro centro entre enero de 1994 y diciembre de 2010. Un total de 556 pacientes fueron incluidos, y se evaluaron datos relativos a edad, clínica, tamaño tumoral en TC y estadio cTNM. Los resultados fueron analizados aplicando pruebas Pearson con el paquete estadístico SPSS 17.0. Utilizamos la TNM de 2002.

Resultados:

Desde Enero/1994 a Diciembre/2010 han sido tratados 556 paciente por tumor renal en nuestro servicio. La edad media fue 63,40 (+/-12) años, 70,7% varones y 29,3% mujeres. El 63,7% se diagnostico de forma incidental, 26,6% por clínica local y 10,1% por alteraciones sistémicas. El tamaño medio en el TAC al diagnóstico fue de 6,84cm (desv. 4,9) y al relacionar tamaño entre los periodos de tiempo de 1994 a 2010 se aprecio diferencia estadísticamente significativa (p = 0,001).

Tabla 1: N en relación con grupo erario y período de tiempo

periodo	Edad >=75 años		Total
	<75 años	>=75 años	
1994-1996	50 (83,3%)	10 (16,7%)	60
1997-1999	84 (83,2%)	17 (16,8%)	101
2000-2002	84 (83,2%)	17 (16,8%)	101
2003-2005	78 (83,0%)	16 (17,0%)	94
2006-2008	97 (81,5%)	22 (18,5%)	119
2009-2010	56 (69,1%)	25 (30,9%)	81
Total	449(80,8%)	107 (19,2%)	556
p = 0,044			

Tabla 2: Relación entre Clínica y período de tiempo

periodo	Clínica			Total
	Incidental	Local	Sistémica	
1994-1996	23 (39,0%)	27(45,8%)	9(15,3%)	59
1997-1999	56 (57,7%)	31(32,0%)	10(10,3%)	97
2000-2002	63(64,9%)	28(28,9%)	6(6,2%)	97
2003-2005	59(67,0%)	16(18,2%)	13(14,8%)	88
2006-2008	82(70,7%)	24(20,7%)	10(8,6%)	116
2009-2010	59 (73,8%)	15(18,8%)	6(7,5%)	80
Total	342(63,7%)	141(26,3%)	54(10,1%)	537
p < 0,0001				

Tabla 3: Relación entre Estadio clínico y período de tiempo

	Estadio T clínico				Total
	cT1a	cT1b	cT2	cT3-cT4	
1994-1996	15(26,3%)	19(33,3%)	10(17,5%)	13(22,8%)	57
1997-1999	20(20,0%)	26(26,0%)	27(27,0%)	27(27,0%)	100
2000-2002	33(33,0%)	17(17,0%)	31(31,0%)	19(19,0%)	100
2003-2005	33(35,1%)	19(20,2%)	29(30,9%)	13(13,8%)	94
2006-2008	44(37,0%)	31(26,1%)	23(19,3%)	21(17,6%)	119
2009-2010	42(53,2%)	17(21,5%)	15(19,0%)	5(6,3%)	79
Total	187(34,1%)	129(23,5%)	135(24,6%)	98(17,9%)	549
p < 0,0001					

Conclusiones:

Existe una evolución favorable en la detección de tumores en estadios más precoces, con menor carga tumoral. A pesar de ello un porcentaje sigue diagnosticándose en estadios avanzados.

CARCINOMA DE CÉLULAS RENALES: RELACIÓN ENTRE TAMAÑO, ESTADIO TUMORAL Y GRADO DE FURHMAN.

Paula Portela Pereira, Antón Zarraonandia Andraca, Francisco Gómez Veiga, Darío Vázquez Pazos, Javier Casas Nebra, Luis Busto Martín, Iyad Barghouti, Augusto Álvarez García, José L. Ponce Díaz-Reixa, Sara Martínez Breijo, Venancio Chantada Abal.

Servicio de Urología, Complexo Hospitalario Universitario A Coruña.

Objetivo:

El estadio patológico, el grado tumoral y el tamaño del mismo son tres factores pronóstico clave del carcinoma de células renales. El objetivo de este trabajo es determinar la existencia de relación entre el tamaño tumoral, el estadio cTNM y el grado histológico de los carcinomas de células renales.

Material y Métodos:

Se realizó un estudio retrospectivo donde se revisaron 461 pacientes con una media de edad de 63,65 (+/- 12,86) años operados en el Servicio de Urología por carcinoma de células renales desde enero de 1994 a octubre de 2010. Se evaluaron datos relativos a edad, clínica, estadio cTNM, tamaño tumoral en TC y grado nuclear de Furhman. Los resultados fueron analizados con el paquete estadístico SPSS 17.0, utilizando el test t-Student para variables cuantitativas y Chi cuadrado para las cualitativas.

Resultados:

Fueron intervenidos quirúrgicamente mediante nefrectomía radical o parcial 461 pacientes siendo un 64% diagnosticados de forma incidental. En cuanto al tamaño, la media fue de 6,84 (+/- 4,25) cm.

Tabla 1: Relación entre Tamaño tumoral y Grado de Furhman

Tamaño por TAC	Furhman I - II	Furhman III - IV	Total
<=4 cm	121 81,8%	28 18,2%	149 100%
4-7 cm	101 71,6%	40 28,4%	141 100%
7-10 cm	61 59,2%	42 40,8%	103 100%
>10 cm	25 36,8%	43 63,2%	68 100%
Total	308 66,8%	153 33,2%	461 100%

P<0,001

Tabla 2: Relación entre Estadio clínico y Grado de Furhman

		Grado de Furhman		Total
		I-II	III-IV	
Estadio T clínico	cT1a	120 82,2%	26 17,8%	146 100%
	cT1b	94 74,0%	33 26,0%	127 100%
	cT2	68 61,3%	43 38,7%	111 100%
	cT3-cT4	26 33,8%	51 66,2%	77 100%
Total		308 66,8%	153 33,2%	461 100%

Conclusiones:

Existe una clara relación entre el tamaño tumoral, estadio clínico y el grado de agresividad del tumor expresado en el Furhman. Todo ello tiene repercusión a la hora de enfocar el manejo terapéutico de los CCR, tanto para optar por alternativas más agresiva como por el seguimiento activo de los tumores.

TRAUMATISMO RENAL: NUESTRA CASUISTICA ENTRE LOS AÑOS 2005-2010

Luciano Honorato Ruiz, Patricia Cordeiro González, Ana Puñal Pereira, Melissa Cortegoso González, Lorena Villasenín Parrado, Valentín Toucedo Caamaño, Rosa Novoa Martín, José Lema Grillé, Camilo García Freire, Manuel Villar Núñez.

Servicio De Urología. Complexo Hospitalario Universitario de Santiago de Compostela

Objetivos:

Describir nuestra experiencia en traumatismo renal entre los años 2005-2010

Material y Métodos:

Realizamos un estudio retrospectivo sobre traumatismo renal, con los casos observados desde enero de 2005 a diciembre de 2010.

Resultados:

Se realizó una revisión de 39 pacientes (32 hombres con una edad media de 48.8 años, con rango entre 18 y 88; 7 mujeres con una edad media de 47.4 años, con rango entre 19 y 71). La causa más frecuente de traumatismo renal fue accidente de tráfico con un 48.7%. La estancia media fue de 12.1 días. La totalidad de los pacientes presentaron dolor lumbar y macro o micro hematuria al ingreso. La TC fue la prueba de imagen estándar para el diagnóstico. En 35 pacientes se realizó tratamiento conservador y en 4 se decidió intervención quirúrgica (3 casos de nefrectomía radical y 1 con colocación de catéter JJ). Entre las complicaciones se observó anemización en 14 pacientes, de los cuales 6 requirieron transfusión sanguínea y datos de infección en 4 pacientes precisando antibioterapia. El 46.1% de los pacientes fueron clasificados como traumatismo grado 2 según la AAST. En las revisiones, la mayoría de los pacientes fueron dados de alta a los 2 meses con pruebas de imagen sin alteraciones.

Conclusiones:

El traumatismo renal representa el 1-5% de todos los traumatismos, aunque es el trauma genitourinario más frecuente. Afecta por igual a ambos riñones y es más frecuente en el hombre, con una relación 4:1. La mayoría de los traumatismos renales son cerrados y aislados y se tratan generalmente de manera conservadora. El 50% corresponde accidentes de tráfico. Los signos clínicos clásicos son el dolor lumbar y la hematuria macroscópica. La TC ha permitido simplificar el diagnóstico, tratamiento y el seguimiento de éstos traumatismos. Las indicaciones quirúrgicas de urgencia son excepcionales y corresponden a lesiones vasculares importantes o a un hematoma perirrenal expansivo que manifiesta grandes lesiones parenquimatosas.

ENDOMETRIOSIS CON AFECTACIÓN DE APARATO URINARIO: NUESTRA CASUISTICA EN LOS ÚLTIMOS 11 AÑOS

Patricia Cordeiro González, Luciano Honorato Ruiz, Ana Puñal Pereira, Melissa Cortegoso González, Lorena Villasenín Parrado, Valentín Toucedo Caamaño, Rosa Novoa Martín, José Lema Grillé, Camilo García Freire, Manuel Villar Núñez.

Servicio De Urología, Complexo Hospitalario Universitario de Santiago de Compostela.

Objetivos:
Describir nuestra experiencia en endometriosis vesical en los últimos 11 años.

Material y Métodos:
Realizamos un estudio retrospectivo sobre endometriosis en aparato urinario, con los casos observados desde enero de 2000 hasta la actualidad.

Resultados:
Se dianosticaron y trataron un total de 5 pacientes, mujeres con una edad media de 31.8 años, con un rango entre 27 y 39. La totalidad de las pacientes presentaron otros focos endometriósicos. 2 de las pacientes presentaban antecedentes de cirugía ginecológica. Las pacientes presentaban disuria coincidente con la menstruación, 2 de ellas presentaban también hematuria. Todos los diagnósticos se establecieron con pruebas de imagen y posterior cistoscopia. La mayoría de las pacientes fueron tratadas con RTU vesical seguida de análogos de LHRH durante 6 meses, sólo 1 paciente se trató con cistectomía parcial. No se presentó ninguna complicación post-quirúrgica. Se observó recidiva en 2 pacientes, a las que se les propuso intervención con cistectomia parcial.

Conclusiones:
La endometriosis urinaria es un hallazgo poco habitual, siendo la ubicación más frecuente la vesical. La paciente prototípica es una mujer en edad fértil, con clínica de urgencia miccional y disuria en relación con la menstruación, menos habitualmente menuria. También es frecuente que tenga otros focos endometriósicos. El tratamiento de elección es quirúrgico, y dado que se trata de una enfermedad que afecta antes a plano muscular y pericistio que a mucosa, se podría considerar más definitivo el tratamiento con cistectomía parcial que la RTU vesical.

LA CURVA DE APRENDIZAJE DE LA NEFROLITOTOMÍA PERCUTÁNEA EN LA POSICIÓN SUPINA DE VALDIVIA MODIFICADA EN GALDAKAO: RESULTADOS Y COMPLICACIONES DE NUESTRO CENTRO

Daniel Pérez Fentes, Camilo García Freire, Melissa Cortegoso González, Ana Puñal Pereira, Luciano Honorato Ruiz, Patricia Cordeiro González, Rosa Novoa Martín, Valentín Toucedo Caamaño, Saturnino Martínez Couceiro, Serafín Novás Castro, Miguel Blanco Parra, Manuel Villar Núñez.

Servicio de Urología. Complejo Hospitalario Universitario de Santiago de Compostela

Objetivos:

La nefrolitotomía percutánea (NLP) es el tratamiento de elección para litiasis complejas o de gran volumen, descrito clásicamente en posición de decúbito prono. Presentamos los resultados y las complicaciones de nuestra serie inicial de NLP realizada en posición supina de Valdivia modificada en Galdakao.

Material y Métodos:

Análisis retrospectivo de 86 NLP consecutivas realizadas desde Octubre de 2008 a Mayo de 2011. Se recogieron como variables a estudio de modo prospectivo las características de los pacientes, aspectos técnicos, resultados y complicaciones. Para determinar la ausencia de litiasis residuales se realizó TC sin contraste al tercer mes. Las complicaciones quirúrgicas se clasificaron según la escala modificada de Clavien.

Resultados:

Edad media de los pacientes 58,8 ± 13,8 años, con predominancia del sexo femenino 2,6:1. Riesgo anestésico medio ASA 2, con IMC de 28,8 kg/m^2. Superficie media de la litiasis 630,4 ± 476 mm^2. Tiempos quirúrgico y de escopia medios 120 ± 60 y 12,5 ±5,7 minutos respectivamente. Estancia mediana postoperatoria 4,5 días.

Acceso percutáneo único, excepto en 3 casos. Set de Amplatz como método de dilatación en el 71% de los procedimientos, optando por trayectos de 24Ch en el 33,6%. Nefroscopia rígida y flexible en todos los casos, realizando cirugía combinada con ureterorrenoscopia en 21 (24,5%).

Porcentaje de unidades renales libres de litiasis: 68,1%. 16 pacientes con complicaciones quirúrgicas (18,6%): grado I Clavien: 2 casos (12,5%), grado II: 9 casos (56,25%), grado IIIa: 3 casos (18,75%), grado IVb: 1 caso (6,25%), grado V: 1 caso (6,25%).

Conclusiones

Nuestros resultados en cuanto a ausencia de litiasis residuales y complicaciones son óptimos y comparables al resto de grupos, incluso considerando la curva de aprendizaje de los cirujanos y que el volumen y complejidad de las litiasis tratadas es considerable. El empleo sistemático de nefroscopia flexible y la posibilidad de acceso retrógrado simultáneo que ofrece la posición supina modificada en Galdakao, permitió realizar el procedimiento con éxito sin apenas necesidad de accesos percutáneos múltiples. Nuestros resultados confirman que la posición supina es segura y efectiva para el desarrollo de la NLP, incluso en el escenario de la curva de aprendizaje.

TUMORACION TESTICULAR EXTREMA

F. Sabell Pérez-salgado; F. Sabell Salgués.

Clínica Sabell. VIGO.

Resumen:
Presentamos el caso de una tumoración testicular que por su historia clínica y características morfológicas, debe considerarse un caso extremo en el contexto sanitario en la España del Siglo XXI.

Caso:
Paciente de 44 años. Casado. Dos hijos. Uno de ellos prematuro (650gr.). Informático. Obeso. No DM. No HTA. No IQ. NAMC. Acude a consulta de urología el 03.09.2010 por aumento de tamaño de bolsa escrotal izquierda desde hace meses, no dolorosa hasta hace seis días en que manteniendo relaciones sexuales y al hacer un movimiento lateral se golpea el escroto y presenta un dolor agudo en teste izquierdo y a continuación mayor aumento del volumen escrotal. Se auto medica con Ibuprofeno desapareciendo el dolor a los dos días. Ante la insistencia de su mujer acude a consulta.
Refiere encontrase perfectamente bien, trabajando sin limitaciones y solo con algo de cansancio cuando sube una cuesta, que achaca a su obesidad. Jovial. Hablador. Urbano. Informático.
De la exploración física inmediata sobresale además de la obesidad una significativa palidez de piel y mucosas, pero sobre todo una gran tumoración escrotal izquierda que oculta totalmente el pene y la bolsa escrotal derecha ND. No HTA. No IQ. Fumador hasta hace 10 añoso. No controles médicos habituales (ultima analítica hace un año, según refiere normal). No tratamientos habituales. En ocasiones Ibuprofeno por afonías. No adenopatías axilares, supraclaviculares ni laterocervicales.

Ecografia:
La exploración ecográfica escrotal evidencia una gran tumoración testicular izquierda con total desorganización del parénquima.
La exploración analítica es extrema: AFP 6.227 U.I. , Hb 6.1, Hto. 20.1%, VCM 58.9, LDH 324, BetaHCG<2. Resto de marcadores tumorales y Bioquímica normales.
Se procede a ingresar al paciente. Transfusión inmediata de dos unidades de sangre.
TAC: En parénquima pulmonar no se demuestran lesiones nodulares ni otras alteraciones significativas. No adenopatías mediastinicas. Adenopatías retroperitoneales la mayor de 17 mm de diámetro, paraaortica izquierda infrarenal. Y otra adenopatías de 13 y 8 mm paraaorticas izquierdas. No se demuestran otras adenopatías en otras localizaciones abdominales o pélvicas. Hígado, bazo, vía biliar y riñones normales.

ORQUIECOMIA IZQUIERDA (22/09/10). Sin complicaciones. Transfusión de dos unidades de CH post operatorio.

Informe AP:

Pieza de orquiectomia de 764 gr. Formada por gran masa tumoral de 12,5x 9,7x10 cm. TUMOR MIXTO DE CLULAS GERMINALES (90% TUMOR DEL SACO VITELINO Y 10% DE SEMINOMA). Ausencia de invasión linfovascular. Ausencia de invasión de cordón espermático y borde de resección. pT2.

Se consulta con Medicina Interna para estudio de anemia microcitica hipocromica. El paciente no refiere ni hematemesis, melenas, hematuria ni hemoptisis. Informe de gastroscopia y rectosigmoidoscopia normal. Tórax normal. Informe cardiologia normal. Informe pulmonar normal. Anemia microcitica hipocromica no filiada.

El 25/10/10 Hematíes 5.200.000 / Hb 12.4 / Hto: 38 % LDH 268,; AFP 69.7 U.I. ; alfa—BHC<2.

13.02.11. Informe oncología: Tumor germinal mixto pT2c, cN1, Mº, IIA. Tratamiento quimioterapico adyuvante tipo BEP (cisplatino, ectoposido, bleomicina) según pauta de Indiana durante tres ciclos con excelente tolerancia clínica y analítica.

Ultimo control 14.04.11. TAC y analítica normal.

CISTECTOMÍA RADICAL LAPAROSCÓPICA. RESULTADOS QUIRÚRGICOS Y ONCOLÓGICOS

Manuel Ruibal Moldes, Higinio Rodríguez Núñez, José Díaz Bermúdez, Antonio Selas Pérez, Vicente García Riestra, Miguel Devesa Múgica

Servicio Urología. Compejo Hospitalario de Pontevedra

La cistectomía radical constituye el tratamiento de elección para el carcinoma vesical infiltrante.
Los buenos resultados de la prostatectomía radical laparoscópica ha animado a diversos grupos a ampliar las indicaciones de la vía laparoscópica a la cistectomía radical.
Actualmente la laparoscopia permite la realización de la cistectomía radical conjuntamente con la linfadenectomía pélvica y en la mayoría de las series la derivación urinaria se realiza mediante minilaparatomías.
El abordaje laparoscópico presenta una serie de ventajas respecto a la cirugía abierta, entre las que destacan: una menor pérdida sanguínea, una mejor disección, posibilidad de preservación neurovascular.
En nuestra experiencia con 40 procedimientos, hemos observado una recuperación más rápida y cómoda de los pacientes con tránsito intestinal precoz, menor necesidad de analgesia, menos tasa de trasfusiones
Presentamos un vídeo de una cistectomía radical laparoscópica, con una disección individualizada de los pedículos vasculares vesicales.

AUTOTRASPLANTE RENAL ASISTIDO POR LAPAROSCOPIA. A PROPOSITO DE UN CASO

Higinio Rodríguez Núñez, Manuel Ruibal Moldes, Juan González Dacal, Mª Luisa Fernández García, José Díaz Bermúdez, Vicente García Riestra

Complejo Hospitalario de Pontevedra

Introducción:

El autotrasplante renal es un procedimiento infrecuente que presenta indicaciones excepcionales y que se reserva para la resolución de casos complejos.
El objetivo es revisar las indicaciones actuales del mismo y sus objetivos terapéuticos,así como mostrar la combinación de la experiencia en cirugía del trasplante renal y de la cirugía laparoscópica avanzada

Material y Métodos:

Presentamos el caso de un varón de 56 años con antecedentes de HTA a tto con antagonistas de calcio y de cirugía radical renal en el año 2004 por carcinoma de células renales.
Tras realizar TAC abdominopélvico rutinario se evidencia masa intrarrenal de 3,5-4 cms en tercio medio y superior de riñón derecho sugestiva de carcinoma

Resultados:

Ante los resultados radiológicos se propone para autotrasplante renal asistido por laparoscopia.
En un primer tiempo se realizó nefrectomía derecha laparoscópica clásica en decubito lateral y mediante abordaje transperitoneal.
Tras la disección del pedículo vascular y del uréter,se realizó disección de vasos iliacos externos y posteriormente se colocó dispositivo manoasistida para la extracción del injerto.
En cirugía de banco, el injerto fue prefundido con Ringer Lactato a 4º C y protegido con isquemia fría mediante hielo pilé.
Se realizó exéresis de la masa intrarrenal, cierre de la vía urinaria con sutura contínua y aproximación de bordes con puntos sueltos e interposición de malla de celulosa.
En un segundo tiempo se realizó autotrasplante en FID con anastomosis terminolateral en arteria y vena renal y reimplante ureteral mediante técnica extravesical de Lich-Gregoir.
El tiempo quirúrgico fue de 6 horas y 10 minutos, y el tiempo de isquemia global del injerto de 118 minutos. El sangrado fue de 600cc y la hospitalización de 14 días.
Como complicaciones postoperatorias presentó una NTA y un hematoma en lecho quirúrgico que se trataron de manera coservadora

El estudio anatomopatológico reveló un adenocarcinoma renal de células claras grado II de Furhman de 3,5 cms de diámetro.
En el periodo de seguimiento durante 11 meses el eco-doppler y la gammagrafía demostraron la ausencia de complicaciones vasculares, presentando en el último control una creatinina de 1,53 y ausencia de recidiva tumoral.

Conclusiones:
El autotrasplante renal asistido por laparoscopia puede ser la mejor opción de tratamiento en casos complejos de tumores renales en pacientes monorrenos, si se cuenta con experiencia en cirugía laparoscópica, vascular y de trasplante renal.

RECIDIVA Y PROGRESIÓN DEL CARCINOMA IN SITU DE VEJIGA PRIMARIO TRATADO CON BCG.

López García Sabela, Carballo Quintá Manuel, Freire Calvo Jacobo, León Ramírez Daniel, Rey Rey Jorge, Barros Rodríguez J. Manuel, Benavente Delgado Juan, Ojea Calvo Antonio

Complejo Hospitalario Universitario de Vigo-Hospital Xeral

Introducción y Objetivos:

Determinar el porcentaje de recidiva y progresión de los pacientes diagnosticados de carcinoma in situ de vejiga primario (Cis), después de tratamiento con Bacilo de Calmette-Guerin (BCG).

Material y Métodos:

Hacemos un estudio retrospectivo de los pacientes diagnosticados de Cis entre1982 y 2009 tratados con BCG. Las instilaciones de BCG no fueron homogéneas: a los pacientes diagnosticados antes de 1993 se les administraron seis dosis semanales de BCG Pasteur 120 mg; a los diagnosticados entre 1993 y 2002 se les administró 6 dosis semanales de BCG Connaught 81 mg; los pacientes diagnosticados después de 2002 recibieron 6 instilaciones de BCG Connaugh de 28 mg. En caso de recidiva de Cis en menos de 3 meses, recibían un segundo ciclo de BCG similar al anterior. Para la evaluación de resultados se practicaban cistoscopia y citología, cada 3 meses el primer año, cada 4 el segundo año, cada 6 meses el tercero y cada 12 posteriormente. Analizamos la recidiva tumoral, la progesión hacia un tumor vesical infiltrante y el tiempo hasta recidiva y hasta progresión.
Para el análisis estadístico utilizamos el programa SPSS 17.0

Resultados:

De un total de 1552 tumores vesicales, se diagnosticaron 25 Cis primarios, que representan un 1,6 % del total. De éstos, 21 fueron varones (87,5%) y 3 mujeres (12,5%). La media de edad fue de 67 años, rango entre 50-87 años. El tiempo medio de seguimiento fue de 58,46 meses, con un rango entre 8-154 meses. El porcentaje de recidivas fue de 70,8% (17 pacientes): 25 % (6 pacientes) fueron recidivas de igual o menor grado y 45,8% (11 pacientes) progresión de la enfermedad hacia un tumor infiltrante. El tiempo libre de enfermedad desde la instilación de BCG hasta la recidiva a tumor de igual o menor grado fue de 9,33 meses, rango entre 5-12 meses. Y el tiempo que transcurrió hasta la progresión a enfermedad avanzada fue de 32,91 meses, rango entre 9-78 meses.

Conclusión:

El 70,8% de los pacientes tratados con BCG por Carcinoma in situ primario de vejiga, recidivan en un tiempo medio de 27,33 meses.

Palabras clave: Cis. BCG. Progresión

INCONTINENCIA MASCULINA

Pena Outeiriño J.M.

Unidad de Gestión Clínica de Urología y Nefrología .HH.UU. Virgen del Rocío de Sevilla

Con esta comunicación se pretende hacer una revisión de cuales son las causas de la incontinencia masculina, los diferentes tipos de incontinencia así como las posibilidades de tratamientos dependiendo de la severidad y tipo de incontinencia.
La incontinencia urinaria es el producto de dos enfermedades genéricas: Las anomalías de almacenamiento y anomalías esfinteriánas.
En el varón, la causa mas frecuente de incontinencia urinaria es la lesión esfinteriána secundarias a cirugía prostática, benigna o maligna, lesiones traumáticas o alteraciones neurológicas

ANALISIS DE RESULTADOS EN EL TRATAMIENTO DE LA INCONTINENCIA URINARIA FEMENINA CON BANDAS TRANSOBTURADORAS

San Juan Salas A, Flores Aznar E, Pena Outeiriño JM, Lozano Blasco JM, Ortega Seda CJ, Rodríguez Pérez AJ, Merchán Felipe I, Medina López RA.

Unidad de Gestión Clínica de Urología y Nefrología. Servicio de Ginecología y Obstetricia. HHUU Virgen del Rocío. Sevilla

Introducción:

La incontinencia urinaria es una patología frecuente en la mujer, que suele asociarse al prolapso de órganos pélvicos (POP) afectando de manera importante a su calidad de vida.

Objetivos:

Analizar los resultados en la corrección de la incontinencia urinaria mediante la colocación de bandas transobturadoras (TOT) valorando la influencia del tipo de incontinencia a tratar (esfuerzo o mixta) y la asociación o no de cirugía correctora del POP.

Material y Métodos:

Estudio retrospectivo desde Enero de 2006 a Diciembre de 2009 en 386 mujeres intervenidas de incontinencia urinaria (IU) mediante colocación de TOT. La media de edad fue de 58,2 años (37-82) y el seguimiento mínimo de 12 meses.
290 mujeres (75%) presentaban IU de esfuerzo y 96 (25%) IU mixta con predominio de esfuerzo. En 244 pacientes (63%) se realiza exclusivamente colocación de banda mientras que en 142 (37%) se asocia a cirugía correctora de POP.
Evaluamos la aparición de continencia (seca) tras cirugía, y en caso contrario, la mejoría subjetiva por parte del paciente de su incontinencia urinaria inicial. Los resultados han sido analizados mediante el test estadístico chi cuadrado.

Resultados:

La tasa de éxito (continencia) fue del 80%. El 9% de casos obtiene “mejoría” subjetiva pese a la no curación, 7% refiere encontrarse “igual” y el 4% “peor”.
Al desglosar los resultados, no se observa diferencias estadísticamente significativas (p=0,301) en cuanto a la asociación o no de cirugía del POP. Por el contrario, si las encontramos (p=0,023) en función del tipo de incontinencia que se trate.

	Continente (seca)	No continente		
		Mejor	Igual	Peor
Total (386)	312 (80%)	36 (9%)	25 (7%)	13 (4%)
TOT (244)	203 (83%)	18 (8%)	16 (6%)	7 (3%)
TOT+POP (142)	109 (77%)	18 (13%)	9 (6%)	6 (4%)
IUE (290)	240 (83%)	29 (10%)	13 (4%)	8 (3%)
IUM (96)	72 (75%)	7 (7%)	12 (13%)	5 (5%)

Conclusiones:

En nuestra serie, los resultados en el tratamiento de la IU mediante TOT fueron superiores en aquellas pacientes con IU de esfuerzo frente a IU mixta.

La asociación de la cirugía del prolapso y del TOT no influye en los resultados obtenidos en nuestro estudio.

Palabras clave: Incontinencia urinaria. TOT. Prolapso.

EFECTIVIDAD DE LA CIRUGÍA ROBÓTICA

Pena Outeiriño J.M., Medina López R., Torrubia Romero F.

Unidad de Gestión Clínica de Urología y Nefrología. HH.UU. Virgen del Rocío . Sevilla

En esta comunicación presentamos los estudios realizados valorando los resultados de la Prostatectomía radical robótica (PPR) comparada con la laparoscópica (PRL) y la abierta.

Material:

Se han analizado las 169 prostatectomías robóticas realizadas en el Hospital Virgen del Rocío y Carlos Haya con 93 Laparoscópicas de Reina Sofía y San Juan de Dios y 69 abiertas de Virgen de las Nieves y Virgen de la Victoria, valorando :
Estancia Hospitalaria
Remisiones y progresión bioquímica
Márgenes quirúrgicos
Calidad de vida mediante cuestionario SF36
Disfunción eréctil mediante cuestionario IIEF
Continencia urinaria mediante cuestionario ICIQ-SF

Resultados:

La casuística y tiempos de seguimiento pueden se insuficientes, por lo que deben ser considerados como preliminares
Como dato obtenidos podemos afirmar que la Prostatectomía Radical asistida por Robot (PRR):
1..- Permite un aprendizaje mas rápido y seguro que la laparoscópica
2.- La PPR es menos dolorosa y por lo tanto más confortable
3.- Las técnicas laparoscópicas (PPR y PRL) permiten una más temprana incorporación a la vida laboral
4.- La función Eréctil es mejor en el grupo de Robótica que en cualquiera de las otras dos.
5.- La continencia se comporta de un modo similar en la cirugía robótica que en la abierta, con un cierta ventaja a la laparoscópica, al primer mes
6.- Los equipos con experiencia previa en cirugía laparoscópica incorporan con mayor facilidad la técnica robótica

Comentarios:

Creemos muy relevante el considerar que la incorporación de los sistemas robóticos a los diferentes centros ampliará de forma contundente la oferta de la cirugía minimamente invasiva para el paciente con cáncer de próstata al facilitar a los urólogos el aprendizaje de una técnica que, por su dificultad, ha quedado restringida a uno pocos centros

¿HAY DIFERENCIAS ENTRE LOS CÁNCERES DE PRÓSTATA DIAGNOSTICADOS CON UNA BIOPSIA, CON LOS DIAGNOSTICADOS CON MÁS DE UNA BIOPSIA?

Daniel León Ramírez, Manuel Carballo Quinta, Jacobo Freire Calvo, Sabela López García, Arturo Alonso Rodrigo, Benito Rodriuez Iglesias, Antonio Ojea Calvo.

Complejo Hospitalario Universitario de Vigo (Chuvi). Hospital Xeral

Objetivo:
El objetivo es determinar si los cánceres de próstata que necesitan varias biopsias para ser diagnosticados se comportan en el tiempo de forma diferente a los diagnosticados con una biopsia y por lo tanto el número de biopsias previas al diagnostico sería un factor pronóstico.

Material y Métodos:
Análisis retrospectivo de 618 pacientes con cáncer de próstata a quienes se le practicó prostatectomía radical, se dividieron en 2 grupos: Grupo A, 526 pacientes diagnosticados con una biopsia y Grupo B, 92 pacientes que precisaron más de una biopsia para el diagnóstico. La biopsia fue ecodirigida en todos los pacientes con un mínimo de 10 cilindros. El Nº de biopsias para el diagnostico en el Grupo B, 75 pacientes 2 biopsias, 12 pacientes 3 biopsias, 4 pacientes 4 biopsias y 1 paciente 6 biopsias; edad media Grupo A, 64 (47-78) años y Grupo B, 64 (47-76)años; tiempo medio de seguimiento Grupo A, 115 (3-490)meses y Grupo B, 82 (3-418)meses; PSA medio Grupo A, 8 (1-70)ng/ml y Grupo B, 8 (4-36) ng/ml; Porcentaje de T1c Grupo A, 440 (84%) y Grupo B, 85 (92%). Se compara, cáncer localizado en la próstata (pT2) y recidiva bioquímica en los 2 grupos.

Resultados:
El tumor estaba localizado en el Grupo A 387/526(73.6%) y en el Grupo B 86/92(93.5%) pacientes (p=0.000). La recidiva bioquímica en el Grupo A fue de 129/526(24.5%) y en el Grupo B 13/92 (14.1%) pacientes (p=0.029). Sin embargo, las curvas de Kaplan-Meier y Tet de Log-Rank no muestran diferencias significativas en cuanto a la recidiva bioquímica entre los dos grupos (p=0.105). La regresión de Cox tampoco muestran diferencias significativas en cuanto a la recidiva bioquímica en ambos grupos; el Riesgo Relativo (IC 95%) en el Grupo A es de 1.584 (0.895-2.8059) (p=0.1149).

Conclusiones:
Aunque inicialmente los cánceres de próstata que precisan más de una biopsia para el diagnostico parece que tienen mejor pronostico que los que se diagnostican con una biopsia, con el tiempo el pronóstico en cuanto a recidiva bioquímica es el mismo.

Palabras clave: Cáncer de próstata, Biopsia de próstata, Factores pronósticos

¿SE DEBE CONTINUAR EL DESPISTAJE DE CÁNCER DE PRÓSTATA EN MAYORES DE 75 AÑOS?

Daniel León Ramírez, Manuel Carballo Quinta, Jacobo Freire Calvo, Sabela López García, Maximino Castro Iglesias, José M Barros Rodríguez, Antonio Ojea Calvo.

Complejo Hospitalario Universitario de Vigo (Chuvi). Hospital Xeral

Introducción:

El impacto del despistaje del cáncer de próstata en mayores de 75 años es desconocido. Por otra parte, la esperanza de vida disminuye 6-8 años en los pacientes con cáncer de próstata de alto riesgo (D´amico). Nuestro objetivo es evaluar si continuar el despistaje del cáncer de próstata en ≥75 años puede influir en la esperanza de vida de estos pacientes.

Material y Métodos:

Realizamos un estudio de cohorte con 582 pacientes diagnosticados de cáncer de próstata por biopsia prostática ecodirigida entre 2007-2010, estos pacientes fueron estratificados en 2 grupos según su edad: pacientes <75 y pacientes ≥75 años. Las variables analizadas fueron score Gleason de la biopsia y pieza, PSA al diagnóstico, estadio clínico, estadio patológico en los pacientes que se operaron y riesgo de enfermedad (D´amico), para el análisis estadístico se hizo un estudio univariante para comparar ambos grupos y un análisis de regresión logística (IC 95%) para determinar el riesgo de cáncer de próstata de alto riesgo en pacientes ≥75 años.

Resultados:

El grupo de pacientes <75 años estaba conformado por 484 (83.2%) y el grupo ≥75 años por 98 (16.8%). Los pacientes ≥75 años tienen cáncer de próstata de mayor estadio clínico (p=0.001), mayor score de Gleason (p<0.001), mayor PSA al diagnóstico (p<0.001) y menor frecuencia de enfermedad órgano-confinado que los pacientes <75 años. El análisis de regresión logística muestra que los pacientes ≥75 años tienen más riesgo (OR=2.45, p<0.001) de desarrollar cáncer de próstata de alto riesgo en comparación con los pacientes <75 años [IC 95% 1.51-3.96].

Conclusión:

Los pacientes ≥75 años tienen mayor probabilidad de presentar cáncer de próstata de alto riesgo, por lo tanto discontinuar el despistaje de cáncer de próstata en este grupo etario podría disminuir sus expectativas de vida.

Palabras clave: Cáncer de próstata. Screening. Diagnóstico precoz.

ANÁLISIS DESCRIPTIVO DE LAS NEOPLASIAS TESTICULARES EN EL ÁREA SANITARIA DE FERROL EN EL PERÍODO 2000-2010

Javier Pereira Beceiro, Andrés Rodríguez Alonso, José Manuel Janeiro Pais, Alfonso González Blanco, Carlos Bonelli Martín, Pilar Rodríguez Souto, José Lorenzo Franco, Miguel Ángel Cuerpo Pérez

Servicio de Urología, Área Sanitaria de Ferrol, La Coruña.

Objetivos:
Analizar las neoplasias testiculares diagnosticadas en el Área Sanitaria de Ferrol en el período 2000-2010, desde el punto de vista epidemiológico y resultados oncológicos.

Material y Métodos:
Pacientes (n=31) a los que se les diagnostica neoplasia testicular en el Área Sanitaria de Ferrol entre enero de 2000 y diciembre de 2010. Análisis estadístico: se realizó un estudio descriptivo expresando las variables cuantitativas como media ± desviación típica y mediana y las cualitativas como valor absoluto y porcentaje con su 95% IC. La supervivencia global y cáncer-relacionada fueron analizadas con la metodología Kaplan-Meier.

Resultados:
La media de edad fue 32,79±11,97 años (11-67). En 17 casos la neoplasia era derecha (54,83%) y en 14 izquierda (45,17%). El tamaño ecográfico medio de la lesión al diagnóstico fue de 3,85 cm (0,5-13). Marcadores elevados: AFP en 9 pacientes (29,03%), BHCG en 14 (45,16%) y LDH en 6 (19,35%). Categoría So en 12 pacientes (38,7%), S1 en 18 (58,1%) y S2 en 1 (3,2%). La categoría pT más frecuente hallada fue la pT1 en 14 casos (45,2%), seguida de la pT2 en 11 casos (35,5%), pT3 en 2 (6,5%), pTo 2n 2 (6,5%) y pTis en 1 (3,2%). Estadío 1a en 13 pacientes (41,9%), 1b en 7 (22,6%), 2a en 2 (6,5%), 2b en 2 (6,5%), 2c en 1 (3,2%), 3a en 1 (3,2%), 3b en 1 (3,2%), y 3c en 2 (6,5%). A nivel anatomopatológico en 15 casos el diagnóstico fue seminoma (48,4%), en 15 tumor no seminoma (48,4%), y en 1 caso tumor no germinal (mesotelioma maligno, 3,2%). Se analiza tratamiento quimioterápico y radioterápico adyuvante. Se analizan recidivas y su causa. Muerte cáncer relacionada en 1 caso (3,22%). La mediana de seguimiento fue de 47,04 meses (6,66-130,36). La supervivencia cáncer relacionada en el grupo de pacientes de seminoma fue del 100% a los 130 meses, y en el grupo de no seminoma fue del 92,9% a los 117 meses.

Conclusiones:
En nuestro Area sanitaria, los tumores seminomatosos tienen una incidencia similar a los no seminomatosos, con una supervivencia media muy alta.

ANÁLISIS DE LOS RESULTADOS QUIRÚRGICOS, ONCOLÓGICOS Y FUNCIONALES DE NUESTRA SERIE EN PROSTATECTOMÍA RADICAL LAPAROSCÓPICA

Higinio Rodríguez Núñez, Miguel Devesa Múgica, Antonio Selas Pérez, Francisco Llovo Taboada, Vicente García Riestra, Mª Luisa Fernández García, José Díaz Bermúdez, Manuel Ruibal Moldes

Objetivos:

La prostatectomía radical es el tratamiento quirúrgico de referencia para el cáncer de próstata localizado.
Tras iniciar nuestro programa de de prostatectomía radical laparoscópica en Septiembre de 2009 con más de 200 casos, realizamos un análisis de los resultados quirúrgicos, oncológicos y funcionales de nuestra serie.

Material y Métodos:

Se realiza un estudio observacional, descriptivo y longitudinal de una serie de casos realizados en nuestro servicio desde Septiembre de 2009 y Diciembre de 2010 con un seguimiento al menos de 6 meses.
Se recogen los datos de las siguientes variables: edad, PSA al diagnóstico, volumen prostático, sangrado operatorio, tiempo quirúrgico, estancia hospitalaria postoperatoria, complicaciones quirúrgicas, así como estadío clínico, resultado anatomopatológico y márgenes quirúrgicos para su posterior análisis con el programa estadístico SPSS .Se evalúan la supervivencia global y libre de recidiva bioquímica.

Resultados:

Se analizaron 121 prostatectomías radicales laparoscópicas con una edad media de 63,3 años (rango 47-77).El volumen medio prostático 52,5 cc(17-167) y PSA medio de 7,12 ng/ml (2,75-29,6).
El tiempo quirúrgico medio fue de 177 minutos (rango 90-320).La tasa de sangrado medio fue de 435cc (rango 200-1600) con 12 transfusiones intraoperatorias.
La mediana de estancia postoperatoria fue de 3 días (rango 2-12).
Se presentaron 2 complicaciones intraoperatorias: lesión cúpula vesical (1 p.)y lesión rectal (1 p.) y 8 complicaciones mayores postoperatorias: hematoma pélvico (3 p.), hematoma abdominal por lesión de vasos epigástricos (1 p.), trombosis venosa profunda (2 p.),fístula urinaria (1 p.) y TEP (1p.)
El estudio anatomopatológico reveló pTo en 1,66% (2 p.), pT2a en 8,33% (10 p.), pT2b-c en 70% (84 p.), pT3a en 11,66% (14 p.) y pT3b en 5,83% (7 p.). Hubo afectación de márgenes en 24,16% (29 p.).
En el periodo de seguimiento durante 20 meses se han presentado 9 complicaciones mayores con 8 estenosis de unión uretrovesical y 1 estenosis uretral.

La supervivencia libre de recidiva bioquímica y global se evaluó a los 3, 6,12 ,18 meses y al final del periodo, habiendo recidivado 9 pacientes y fallecido 2.
En el análisis de los resultados funcionales se evaluó la función eréctil en aquellos pacientes que se le realizó conservación neurovascular bilateral y unilateral y que preoperatoriamente presentaban capacidad para la penetración. La tasa de respuesta al final del seguimiento tras un programa rehabilitación endotelial ha sido del 53,8% en aquellos con preservación bilateral y del 37,5% en los de preservación unilateral.

Conclusiones:
La prostatectomía radical laparoscópica es una técnica mínimamente invasiva, que permite una menor estancia hospitalaria, así como una tasa sangrado y complicaciones menor, siendo los resultados funcionales y oncológicos iniciales similares a la cirugía abierta.

PROMONTOFIJACIÓN LAPAROSCÓPICA. EXPERIENCIA INICIAL

Manuel Ruibal Moldes, Francisco LLovo Taboada, Higinio Rodríguez Núñez, José Díaz Bermúdez, Antonio Selas Pérez, Mª Luisa Fernández García

Introducción:

El Prolapso de compartimento anterior, cúpula vaginal, o del compartimento posterior se estima que afecta en mayo r o menor grado al 50% de las mujeres multiparas. El riego global de necesidad de cirugía se aproxima 11% de los casos.
La promontofijación laparoscópica en la corrección de los prolapsos genitales de la mujer permite una adecuada exposición de las estructuras anatómicas implicadas en el prolapso, su liberación de la pared vaginal e identificación de los puntos de anclaje de las mallas a utilizar para la corrección de los mismos. Una adecuada indicación y una técnica quirúrgica depurada permite obtener resultados muy satisfactorios. La vía laparoscópica reduce la morbilidad del abordaje abdominal pero su nivel de dificultad técnica no es bajo y requiere una amplia experiencia en cirugía laparoscópica pélvica.
El objetivo del presente trabajo es analizar los resultados de nuestra serie inicial de promontofijaciones vía laparoscópica.

Material y Métodos:

En el periodo de Enero 2010 a Marzo de 2011, hemos realizado en nuestro servicio 21 promontofijaciones vía laparoscópica, en mujeres con prolapso de órganos pélvicos.
Se analizan datos de complicaciones intraoperatorias, tiempo quirúrgico, complicaciones posoperatorias, estancias hospitalarias y resultados funcionales de las pacientes.

Resultados:

En las 21 pacientes pudo realizarse la técnica vía laparoscópica.
Pérdidas hemáticas <100 cc. No necesidad de transfusiones sangíneas.
Complicaciones intraoperatorias: 1 lesión intestino delgado, 1 apertura vesical.
Complicaciones posoperatorias: 1 íleo prolongado.
20 pacientes con estancia menor a 48 horas.
El grado de satisfacción de las pacientes es elevado, con corrección del prolapso en el 100% de los casos

Conclusiones:

La promontofijación laparoscópica es una técnica segura, eficaz en la corrección de los POP. La vía laparoscópica reduce drásticamente su morbilidad, lo que permite posoperatorio corto y cómodo para las pacientes.

pósters

MIOINTIMOMA DEL GLANDE DEL PENE: PRESENTACIÓN DE UN CASO CLÍNICO.

Paula Portela Pereira, Iyad Barghouti, Darío Vázquez Pazos, Marcos Aller Rodríguez, Ignacio Rodríguez Gómez, Venancio Chantada Abal

Servicio de Urología del Complejo Hospitalario Universitario de A Coruña (CHUAC)

Objetivos:

El miointimoma fue descrito por primera vez en el año 2000 como una proliferación miointimal que afecta al cuerpo esponjoso del glande del pene. Presentamos un caso clínico de este diagnostico y revisamos la literatura médica.

Material y Métodos:

Varón de 34 años sin antecedentes de interés que consulta por una única lesión nodular de consistencia firme en el glande del pene de 1 mes de evolución. No presentaba clínica acompañante ni refería historia de trauma previo en esa zona. A la exploración física solamente destacaba un nódulo menor de 1 cm de diámetro de aspecto perlado próximo al surco balano-prepucial.

Resultados:

El paciente se intervino quirúrgicamente realizándose una biopsia escisional de la lesión. Estudio anatomo-patológico: lesión de 0.9 x 0.6 x 0.4 cm en la que se demuestra una tumoración constituida por una proliferación de células fusiformes que afecta a la vasculatura del cuerpo esponjoso. Con técnica de Masson las células miointimales

presentan un citoplasma eosinófilo, separadas por colágeno basófilo. Con técnicas de inmunohistoquímica, la proliferación miointimal es inmunoreactiva para actina, vimentina y calponina. Con CD34 se delimitan las estructuras vasculares y acentúan la distribución miointimal. La S100 resulta negativa. Con estas características el diagnóstico fue de miointimoma del glande del pene.

Conclusiones:

Se han publicado 18 casos clasificados como miointimoma desde su descripción en el año 2000. Es una tumoración mesenquimal benigna muy poco frecuente incluida en la clasificación de los tumores genitourinarios de la Organización Mundial de la Salud desde 2006.Se presenta como una masa única que afecta al glande de varones en un rango de edad desde 2 hasta 74 años en los casos descritos; con duración del proceso desde unos pocos días hasta más de 6 meses. Su tamaño varía entre unos pocos milímetros hasta 2 cm. Nuestro paciente no presenta recidiva tumoral tras 6 meses de seguimiento después de la extirpación completa, lo que apoya su naturaleza benigna.

ANÁLISIS DE LA EVOLUCIÓN DE LOS GRUPOS DE RIESGO EN NUESTRA SERIE DE PROSTATECTOMÍA RADICAL

Iyad Barghouti, Antón Zarraonandia Andraca, Paula Portela Pereira, Javier Casas Nebra, Luis Busto Martín, Marcos Aller Rodríguez, Francisco Gómez Veiga, Venancio Chantada Abal

Servicio de Urología, Complejo Hospitalario Universitario A Coruña, A Coruña

Objetivos:

Analizar la tendencia de nuestra serie de prostatectomia radical en base a la evolución de grupos de riesgo (NCCN) detectados en esta misma serie.

Materiales y Métodos:

Estudio observacional de cohorte retrospectivo formado por 1210 pacientes con cáncer de próstata a los que se practicó prostatectomía radical entre 1996 y 2008. Se excluyeron los casos que no tenían PSA, estadiaje, Gleason, o aquellos que recibieron tratamiento neoadyuvante; analizándose 950 casos. Utilizamos el paquete estadístico SPSS versión 17.0 para analizar las variables y su cambio por periodos de tiempo.

Resultados:

La edad media fue de 65,9 (43-79) años, PSA medio 8,1 ug/dl (±8), densidad de PSA (dPSA) 0,2 (±0,27), Gleason preoperatorio 6,1 (±0,9) y el porcentaje de cilindros positivos fue 30% (±18,7). Según el estadio clínico 784 (82,5%) era <cT2a, 163 (17%) cT2a-c y 11 (1,1%) cT3. Según el grupo de riesgo de la NCCN versión 2010, 204 (21,3%) eran muy bajo riesgo, 226 (23,6) bajo riesgo, 343 (35,8%) intermedio y 186 (19,45) alto. Se demuestra una mejoría significativa en la disminución de todas las variables analizadas, así como en la agrupación de riesgo NCCN.

Grupos de Riesgo	Muy Bajo	Bajo	Intermedio	Alto
1996-1999	9 (6,2%)	32 (21,8%)	63 (43,2%)	42 (28,8%)
2000-2002	42 (17,7%)	57 (24,1%)	82 (34,6%)	56 (23,6%)
2003-2005	50 (21,5%)	52 (22,3%)	84 (36,1%)	47 (20,2%)
2006-2008	103 (30%)	85 (24,8%)	114 (33,2%)	41 (12%)
TOTAL	204 (21,3%)	226 (23,6%)	343 (35,8%	186 (19,4%)

› < 0.0001

Conclusión:

Se demuestra disminución de los grupos de riesgo con el paso del tiempo. Sin embargo, un porcentaje importante de pacientes sigue presentando tumores agresivos en grupos de riesgo medio y alto. Por lo tanto, debemos seguir esforzándonos para lograr la mejor detección de tumores.

REVISIÓN DE NUESTRA SERIE RECIENTE DE IMPLANTES DE PRÓTESIS DE PENE.

Darío Vázquez Pazos, Marcos Torres Roca, Juan Andrés González Dacal, Paula Portela Pereira, Dolores Rey Fraga y Venancio Chantada Abal.

Servicio de Uroloxía. Complexo Hospitalario Universitario de A Coruña. A Coruña.

Introducción:

El implante de una prótesis de pene es una alternativa a tener en cuenta en pacientes con disfunción eréctil refractaria a fármacos orales e inyecciones intracavernosas (primeras líneas del tratamiento habitual para la DE). La selección de candidatos (estado general y comorbilidades asociadas) es crucial para que el implante tenga éxito.

Materiales y Métodos:

Se realizó una revisión retrospectiva de las historias clínicas de los pacientes sometidos a un implante de prótesis de pene entre agosto de 2004 y febrero de 2010.

Resultados:

Se presentan los resultados de estos pacientes. El período de estudio es de seis años y el seguimiento mínimo de uno.

El número de implantes realizados fue de 30 (23 primeros implantes y 7 recambios). La edad media que presenta la serie es de 59 años (rango: 29 - 77). El tipo de prótesis implantada mayoritariamente fue el de 3 elementos (73% de los casos). Entre las enfermedades asociadas a la DE o causantes de ella, destacan la dislipemia, la HTA y el Peyronie, presentes en el 46%, 40% y 36% de los pacientes respectivamente. Se realizó estudio del estado vascular con ecografía doppler de pene al 60% de los pacientes (demostrándose en el 56% de ellos déficit arterial). La práctica totalidad habían realizado pruebas terapéuticas previas al implante con IPDE5 y con alprostadil IC. En cuanto a las complicaciones, la más frecuente fue el dolor al inicio de la manipulación de la prótesis. Se precisó reintervenir a 3 pacientes. La tasa de retirada protésica fue del 10% (3 casos). El 60% de los pacientes de nuestra serie manifiesta estar satisfecho o muy satisfecho con el implante de la prótesis.

Conclusiones:

El implante de una prótesis de pene representa una alternativa óptima en casos de refractaria. Es fundamental la selección de los pacientes para que el implante tenga éxito (ausencia de contraindicaciones quirúrgicas, pacientes motivados y bien informados y con la suficiente habilidad manual e intelectual para el correcto manejo del dispositivo). En nuestra serie alcanzamos un elevado nivel de satisfacción con una tasa de complicaciones asumible.

EXÉRESIS LAPAROSCÓPICA DE LIPOSARCOMA RETROPERITONEAL: PRESENTACIÓN DE DOS CASOS.

Carballo Quintá M, Freire Calvo J, León Ramírez D, López García S., Rodríguez Iglesias B., Barros Rodríguez J.M, Ojea Calvo A.

Complexo Hospitalario Universitario de Vigo. Hospital Xeral- Cíes.

Introducción:

El liposarcoma es una neoplasia de origen mesenquimal poco común, que representa el 0.1% de todas las neoplasias del organismo y entre el 20 y el 30% de los tumores retroperitoneales. El liposarcoma retroperitoneal es un tumor con una alta agresividad local que, unida a una expresividad clínica tardía inherente a su localización, lo convierte en una entidad de mal pronóstico.

Materio y Métodos:

Presentamos dos casos de liposarcoma retroperitoneal: caso 1. Se trata de una mujer de 31 años de edad con historia de molestias dolorosas en hipocondrio derecho de 2 años de evolución. El diagnóstico de presunción se efectuó mediante TC abdomino-pélvico con contraste. El tratamiento fue exéresis laparoscópica del tumor. La anatomía patológica confirmó el diagnóstico de liposarcoma retroperitoneal bien diferenciado. Macroscópicamente se describía una pieza de 9x5.5x3 cm con márgenes negativos. No se administró tratamiento adyuvante con radioterapia por los datos histopatológicos favorables. En el TC de control no se detecta recidiva local ni extensión a distancia. Caso 2. Se trata de un paciente varón de 71 años de edad que incidentalmente, en el estudio de cólico nefrítico secundario a litiasis renal, se detectó tumor retroperitoneal de partes blandas. La RM confirmó las características lipomatosas de la tumoración. El tratamiento fue la extirpación laparoscópica de la grasa retroperitoneal incluyendo el tumor. La anatomía patológica confirmó el diagnóstico de neoplasia lipomatosa atípica. Macroscópicamente el tumor estaba incluido en una pieza de 10x12.5x3 cm y medía 3.5x2.5x2 cm sin relación clara con otras estructuras definidas. En el TC de control no se detectó recidiva local ni extensión a distancia.

Discusión:

La clínica de debut del liposarcoma retroperitoneal en los dos casos expuestos es coherente con lo manifestado en la mayoría de las series de la bibliografía revisada, siendo el dolor abdominal difuso y la masa abdominal palpable las manifestaciones clínicas más frecuentes, si bien, últimamente debido al incremento del uso de las técnicas de imagen, se ha incrementado el diagnóstico incidental. De acuerdo con

lo aceptado en la literatura como único tratamiento potencialmente curativo, se ha practicado en ambos pacientes, exéresis amplia de la masa tumoral, obteniéndose en los dos casos, márgenes libres de enfermedad en el estudio anatomopatológico. El abordaje quirúrgico utilizado en ambos casos ha sido el laparoscópico con resultado satisfactorio.

Conclusión:

La cirugía con la resección completa del tumor es la mejor opción de tratamiento del liposarcoma. La cirugía laparoscópica reproduce la cirugía abierta con las mismas garantías pero con menos morbilidad.

VARIABLES DE SELECCIÓN PARA EL TRATAMIENTO FOCAL EN CÁNCER DE PRÓSTATA Y PORCENTAJE DE PACIENTES SUCEPTIBLES PARA EL MISMO.

López García Sabela, Carballo Quintá Manuel, Freire Calvo Jacobo, León Ramírez Daniel, Rey Rey Jorge, Alonso Rodrigo Arturo, Rodríguez Iglesias Benito, Ojea Calvo Antonio

Hospital Xeral de Vigo

Introducción y objetivos:

Identificar alguna variable que nos permita seleccionar a los pacientes adecuados para un tratamiento focal y el porcentaje de pacientes beneficiarios de esta alternativa terapéutica.

Material y métodos:

Estudio retrospectivo de los pacientes diagnosticados de adenocarcinoma de próstata entre febrero de 2005 y noviembre de 2009, tratados mediante prostatectomía radical. Se analizaron las siguientes variables: PSA preoperatorio ≤6/>6, número de cilindros positivos en la biopsia de próstata ≤ 3/>3 y cilindros positivos contiguos/no contiguos. Se comparan cada una de estas variables con la focalidad del tumor en la pieza de prostatectomía radical: tumor unifocal y unilateral/ (pT2a-pT2b unifocal) y tumor multifocal o bilateral (pT2a-pT2b multifocal o tumor ≥pT2c). Se calcula el porcentaje de tumores unifocales y unilaterales.
Hacemos un análisis univariante y multivariante. El análisis estadístico se realizó con SPSS 17.0

Resultados:

El total de pacientes analizados fue 436, se excluyeron 63, analizando un total de 373 pacientes. La edad media fue de 64 años (rango46-76). La media de PSA 7,52 ng/ml (rango 1-38). La media de Gleason 6,52 (rango 3-9). De los 373 casos analizados 64 (17%) fueron tumores unifocales y limitados a un lóbulo prostático (pT2a-pT2b unifocales) y 309 (83%) fueron tumores multifocales o bilaterales (pT2a-pT2b multifocales o ≥pT2c). En el análisis univariante las variables que predicen de forma significativa aquellos tumores que pueden ser subsidiarios de tratamiento focal son el Gleason preoperatorio ≤6 (p=0,046) y el número de cilindros en la biopsia <3 (p=0,047). En el análisis multivariante ninguna de las variables predice de forma significativa la focalidad del tumor en la pieza.
El 17% de los tumores son unifocales y unilaterales.

Conclusión:

En el presente estudio el 17% de los pacientes podrían ser subsidiarios de tratamiento focal. Las variables que mejor predicen esta posibilidad son el Gleason preoperatorio ≤6 y el número de cilindros positivos en la biopsia ≤3.

Palabras clave: Cáncer de próstata. Tratamiento focal.

PSEUDOANEURISMA ARTERIAL TRAS NEFRECTOMÍA PARCIAL LAPAROSCÓPICA

Manuel Ruibal Moldes, Higinio Rodríguez Núñez, José Díaz Bermúdez, Mª Luisa Fernández García, Francisco LLovo Taboada

Servicio de Urología Complejo Hospitalario de Pontevedra. CHOP

El PAR es una complicación rara, descrita tras procedimientos renales percutáneos (biopsia renal, nefrostomía, y nefroureterolitotomía percutánea), traumatismos renales, litotricia ureteroscópica, incluso tras trasplante renal. Es poco frecuente tras una nefrectomía parcial abierta, con una incidencia del 0,43-7,9%[1,2]. Tras una NPL, hasta la actualidad, existen 21 casos publicados de PARA.

El diagnóstico de PAR exige la sospecha clínica tras la presencia de hematuria con o sin dolor en flanco entre la 2.ª y 4.ª semana tras la NPL, debiendo realizar TC con contraste en fase arterial, venosa y excretora. La TC muestra habitualmente una imagen sacular, en la zona correspondiente al lecho quirúrgico, que capta contraste en fase arterial y no en fase venosa, ni excretora.

El tratamiento de elección del PAR en un paciente estable hemodinámicamente es la arteriografía con embolización selectiva mediante coils de la arteria sangrante, produciéndose una mínima pérdida de parénquima renal[10], es una técnica con tasa de complicaciones baja comparada con las maniobras quirúrgicas, y presenta un índice de éxito mayor del 80%

Presentamos el caso de un paciente monorreno con carcinoma renal tratado mediante nefrectomía parcial laparoscópica y que reingresa a los 45 días por cuadro de hematuria macroscópica, con repercusión hemodinámica y deterioro de la función renal; tratado satisfactoriamente con embolización selectiva

DESCENSO DE PSA TRAS LA CIRUGÍA DE LA HBP. ESTUDIO COMPARATIVO ENTRE RESECCIÓN TRANSURETRAL, ENUCLEACIÓN PROSTÁTICA CON LÁSER HOMIUM Y ADENOMECTOMÍA RETROPÚBICA.

ML. Suárez de Lis, O. Buisán Rueda, S. Bernal Salguero, I. Valverde Vilamala, M. Tapia García, J. Areal Calama, S. Bayona Arenas, L. Ibarz Servio.

Hospital Germans Trias I Pujol. Badalona. Barcelona

Introducción:

El antígeno prostático específico (PSA) se origina en las células epiteliales de la próstata. Múltiples estudios han correlacionado las cifras de PSA con el grado de obstrucción. Stamey y Lloyd correlacionaron la cantidad de tejido extraído tras la cirugía de la HBP con el descenso de PSA. Otros estudios han correlacionado el descenso duradero de PSA con la persistencia de la reducción del volumen glandular.

Objetivos:

Realizamos un estudio comparativo del descenso de PSA con las tres técnicas quirúrgicas empleadas en nuestro centro para el tratamiento de la HBP: RTUp, HoLEP y Adenomectomía Retropúbica.

Material Y Métodos:

Empleamos una cohorte de 140 pacientes intervenidos de HBP por clínica obstructiva infravesical entre Enero de 2004 y Marzo de 2009. Grupo A: 50 Adenomectomías retropúbicas. Grupo B: 50 HoLEP. Grupo C: 40 RTU prostáticas. (Tabla 1).

	RETROPÚBICA	HoLEP	RTUp
EDAD	67años	69años	69años
PSA PREOPERATORIO	6,2ng/dL	5,7ng/dL	3,5ng/dL
VOLUMEN PROSTÁTICO	99,9cc	73,58cc	48,8cc
PSA POSTOPERATORIO	1,01ng/dL	1,99ng/dL	1,33ng/dL

Se excluyeron aquellos pacientes con: PSA mayor de 15ng/mL, litiasis vesical, cirugía prostática previa, sonda vesical, tumor vesical, tratamiento con BCG, radioterapia pélvica previa, estenosis uretral y adenocarcinoma prostático. Realizamos la

comparación entre el porcentaje de reducción de PSA en los tres tipos de técnica quirúrgica mediante un ANOVA con un nivel del confianza del 95%. El análisis estadístico fue llevado a cabo mediante R 2.7.1.

Resultados:
El porcentaje de disminución del PSA es mayor para el Grupo A con una disminución media del 82,83%, seguido muy de cerca del Grupo B con una disminución media del 68,45%. Sin embargo el descenso de PSA es mucho menor en el caso del Grupo C con una disminución media del 39,74%.

Conclusiones:
No hemos hallado diferencias estadísticamente significativas en el descenso de PSA entre la Adenomectomía retropúbica y el HoLEP, pero sí entre estos dos tipos de intervención y la RTU prostática.
Si asumimos que el descenso de PSA es proporcional al descenso de volumen prostático, la enucleación con láser de Holmium extrae un volumen glandular similar a la adenomectomía retropúbica, y el mantenimiento de la mejoría funcional debe ser superponible.

Palabras Clave: HoLEP, RTUp, PSA.

MALLA DE INCONTINENCIA MASCULINA ADVANCE (AMS®): RESULTADOS FUNCIONALES.

Javier Pereira Beceiro, Andrés Rodríguez Alonso, José Manuel Janeiro Pais, Carlos Bonelli Martín, Alfonso González Blanco, José Lorenzo Franco, Pilar Rodríguez Souto, Miguel Ángel Cuerpo Pérez.

Servicio de Urología, Área Sanitaria de Ferrol, La Coruña.

Objetivos:

Analizar los resultados funcionales de la implantación de la malla de incontinencia masculina AdVance®, en pacientes con incontinencia urinaria tras prostatectomía radical.

Material y Métodos:

Pacientes (n=13) a los que se implantó malla transobturatriz AdVance®, por incontinencia urinaria tras prostatectomía radical, en el Área Sanitaria de Ferrol, en el período 2009-2011. La incontinencia fue clasificada en grados de severidad (0-3).

Análisis estadístico:

Se realizó un estudio descriptivo de todas las variables, siendo las cuantitativas expresadas como media ± desviación típica y mediana y las cualitativas como valor absoluto y porcentaje con su 95%IC.

Resultados:

La media de edad fue 70,38±5,78 años (61-78). En 10 pacientes se había practicado prostatectmía radical retropúbica (76,92%) y en 3 laparoscópica (23,07%). El grado medio de incontinencia preoperatoria fue 2,23±0,83 (1-3). El seguimiento medio de los pacientes fue de 11,79±7,89 meses (3,15-26,13). La estancia postoperatoria fue de 3,30±0,63 (2-4). Tras la retirada de la sonda 12/13 pacientes presentaron continencia completa. El grado medio de continencia al mes fue 1,07±1,18 (0-3) y los 6 meses fue 1,41±1,31 (0-3). Al cabo de 6 meses 5/13 pacientes (38,46%) presentaron continencia completa y 7/13 mejoraron su continencia (53,85%). Entre los pacientes con incontinencia preoperatoria grados 1-2, se observó continencia a los 6 meses en 5/7 (71,43%), mientras que en los pacientes con incontinencia preoperatoria se observó continencia completa a los 6 meses en el 0%. La continencia completa se observó en 2/10 pacientes sometidos a prostatectomía radical retropúbica (20%) y en 3/3 pacientes sometidos a prostatectomía radical laparoscópica (100%).

Conclusiones:

La implantación de malla de incontinencia AdVance® permite obtener unas tasas globales de continencia moderadamente satisfactorias. En los pacientes con una incontinencia preoperatoria más leve se obtienen los mejores resultados

NEFRECTOMÍA PARCIAL LAPAROSCÓPICA EN PACIENTE MONORRENA

Enrique Cespón Outeda, Enrique Comesaña Davila, Ignacio Martínez-Sapiña Llamas, Juan Mata Varela.

Servicio de Urología Hospital Meixoeiro. Complexo Hospitalario Universitario Vigo

Introducción:

En el tratamiento quirúrgico del carcinoma renal de células claras, el parénquima renal debe ser conservado siempre que sea posible en los pacientes monorrenos, siendo el tiempo de clampaje del pedículo renal, la existencia de cirugías abdominales previas, obesidad, localización y tamaño del tumor lo que decida la técnica del abordaje quirúrgico, por lo que la vía laparoscópica solo se realizará en centros con experiencia demostrada.

Caso Clínico:

Paciente monorrena, con antecedentes de nefrectomía derecha por hipernefroma hace 8 años en otro centro hospitalario. Incidentalmente se diagnostica de 2 masas corticales en riñón izquierdo de 6 y 7 cm respectivamente en tercio medio y superior

Tratamiento:

Nefrectomía parcial laparoscópica

Conclusión:

El tiempo de isquemia en la NPL es el punto más conflictivo (junto con la hemostasia) de la técnica. La progresiva depuración de la técnica laparoscópica, la mejora del arsenal quirúrgico y desarrollo agentes hemostasiantes hacen que la nefrectomía parcial laparoscópica, a pesar de todos los condicionantes expuestos, sea una técnica adecuada y oncológicamente efectiva

RELACION GRADO NUCLEAR FUHRMAN Y PROGRESION TUMORAL

Antón Zarraonandia Andraca, Darío Vázquez Martul, Francisco Gómez Veiga, Sonia Pértega*, Iyad Barghouti, Augusto Álvarez García**, Javier Rodríguez Rivera, Luis Busto Martín, Daniel López García, Marcos Aller Rodríguez, Venancio Chantada Abala.

*Servicio de Urología, *Estadística y **Anatomía Patológica del Complejo Hospitalario Universitario A Coruña, España*

Objetivos:

uno de los factores pronósticos más importantes en el carcinoma de células renales (CCR) es el grado nuclear Fuhrman. Nuestro objetivo es determinar la relación en nuestra serie entre los datos de progresión de la enfermedad y el grado Fuhrman en los CCR.

Materiales Y Metodos:

realizamos un estudio retrospectivo de los CCR tratados en el Servicio de Urología de nuestro centro entre enero de 1994 y octubre de 2010. En total incluimos un total de 461 pacientes analizando los datos de edad, estadio clínico, tamaño tumoral, grado nuclear Fuhrman y evolución de la enfermedad. Los resultados fueron analizados mediante pruebas Cox y Chi-cuadrado con el paquete estadístico SPSS 17.0.

Resultados:

Fueron intervenidos quirúrgicamente mediante nefrectomía radical o parcial 461 pacientes. La media de edad fue de 63,65 (+/- 12,86) años. El tamaño medio en el TAC al diagnóstico fue de 6,84cm (desv. 4,9). El tiempo medio de seguimiento: 40,8+-45,94 meses (rango 7-190,56 meses)

Tabla 1: Relación entre Fuhrman y progresión

Fuhrman	Nº total	Nº progresión	Nº no progresión
I	76	6	70(92,1%)
II	232	35	197(84,9%)
III	125	48	77(61,6%)
IV	28	10	18(64,3%)
Global	461	99	362(78,5%)
P < 0,0001			

Gráfico 1: Supervivencia según grado de Fuhrman

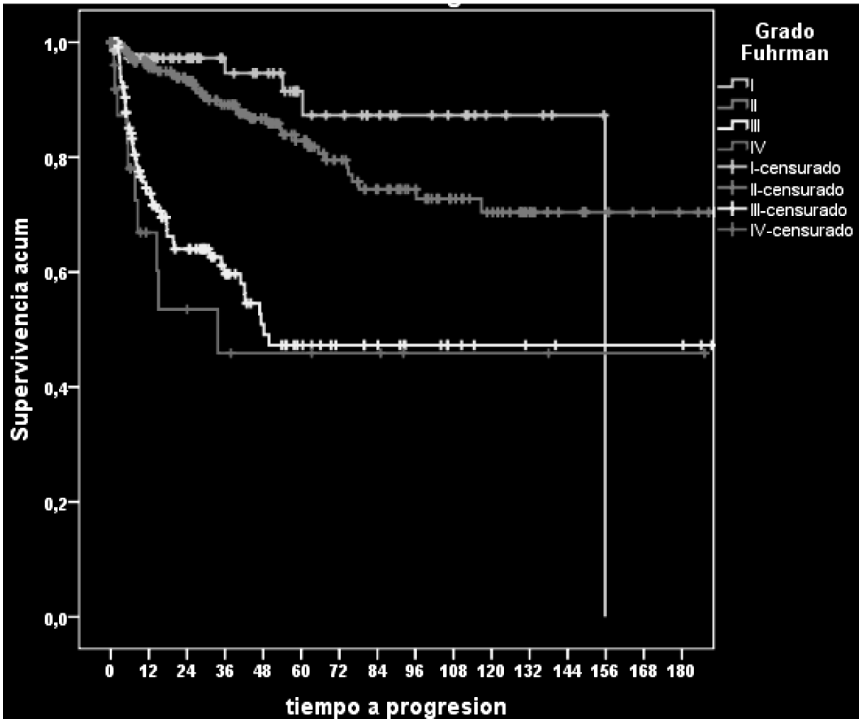

Conclusiones:

Uno de los parámetros fundamentales para definir riesgo de progresión o valorar estrategias terapeuticas es el grado de Fhurman. La asociación de grados mayores y prónostico desfavorable es un argumento válido para definir posibles grupos de riesgo.

BRAQUITERAPIA DE BAJA TASA EN EL MANEJO DE CÁNCER DE PRÓSTATA LOCALIZADO. REVISIÓN DE NUESTA SERIE.

Antón Zarraonandia Andraca, Javier Casas Nebra, Francisco Gómez Veiga, Marcos Torres Roca, Luis Álvarez Castelo, Luis Busto Martín, Ignacio Rodríguez Gómez, Paula Portela Pereira, Marcos Aller Rodríguez, Venancio Chantada Abal.

Servicio de Urología, Complejo Hospitalario Universitario A Coruña, España.

Introducción:

En todas las guías clínicas la braquiterapia de baja tasa (BBT) es una técnica aceptada para el tratamiento del cáncer de próstata (CP) localizado. El objetivo de este estudio es revisar los resultados oncológicos del nuestra serie de pacientes tratados con BBT.

Materiales y Métodos:

Entre Julio del 2001 a Octubre del 2008, de forma prospectiva se valoraron los paciente tratados con BBT. 578 pacientes fueron tratados con BBT. La edad media fue de 67,8 años (48-78), el Gleason fue ≤6 en 387 pacientes (66,8%), de 7 en 162 (28%) y >7 en 30 (5,2%). 290 (50,1%) pacientes eran bajo riesgo, 160 (27,6%) intermedio y 129 (22,3%) alto riesgo (según los grupos de riesgo de la NCCN). La dosis prescripta fue de 145 Gy en todos los casos. En ningún caso se realizó sobreimpresión con radioterapia externa. La progresión se definió como PSA nadir + 2µd/dl (criterios Astro Phoenix). La probabilidad de progresión se calculó utilizando el modelo de Cox. Los análisis se realizaron con el paquete estadístico SPSS 17.0.

Resultados:

Con una media de seguimiento de 48,5 meses (30-115), 43 pacientes (7,4%) presentaron progresión; de los cuales 13 eran bajo riesgo, 16 riesgo intermedio y 14 alto riesgo (p<0,001). Un total de 35 pacientes fallecieron (6%), 15, 10 y 10 respectivamente entre bajo, intermedio y alto riesgo. Sólo 1 paciente falleció por CP.

Tabla: Probabilidad libre de progresión

	Bajo riesgo (%)	Riesgo intermedio (%)	Alto riesgo (%)
5 años	98,5	94,4	84
10 años	97	89,5	79,2

Conclusiones:

La BBT es una buena alternativa para el tratamiento de CP localizado, particularmente en aquellos de riesgo bajo e intermedio. Considerando estos resultados, la necesidad de sobreimpresión es cuestionable, particularmente en los pacientes de riesgo intermedio.

NOMOGRAMA CLÍNICO PARA PREDECIR LA AGRESIVIDAD DEL CÁNCER DE PRÓSTATA EN PACIENTES CANDIDATOS A BIOPSIA RELACIONADO CON LA EDAD.

Antón Zarraonandia Andraca, Juan González Dacal, Francisco Gómez Veiga, Iyad Barghouti, José Luis Ponce Díaz-Reixa, Darío Vázquez Martul, Sara Martínez Breijo, Daniel López García, Venancio Chantada Abal.

Servicio de Urología, Complejo Hospitalario Universitario A Coruña, España.

Introducción y Objetivos:

Actualmente el patrón oro para diagnosticar el cáncer de próstata (CP) es la biopsia de próstata (BPE). Con la introducción del PSA han aumentado el número de biopsias y la detección de mas CP, pero un importante número de estos son tumores insignificantes o tumores no candidatos a tratamiento curativo. El objetivo de este estudio es desarrollar nomogramas clínicos para predecir la agresividad del CP en pacientes con PSA entre 2,5-10 ng/dl y relación según grupo etáreo.

Métodos:

Entre Septiembre-2002 y Diciembre-2009 de forma prospectiva se valoraron 3098 pacientes con PSA entre 2,5-10ng/dl sometidos a primera BPE. Se realizó PSA y PSA complex (PSAc) (Centaur®) previo al TR y BPE. En todos los casos se realizó una BPE estandarizada de 10 cilindros. Se relacionaron diferentes parámetros con los resultados de la BPE, como: edad, TR, PSA, PSAc, %PSAc-PSAt y densidad de PSA. También realizamos regresión logística múltiple para valorar asociación simultánea entre las características clínicas y el resultado de la BPE. 3 posibles resultados se consideraron en la BPE: 1) CP, 2) CP de alto grado (Gleason ≥7) y 3) 2 o más cilindros positivos. Los nomogramas fueron desarrollados con un modelo de regresión logística y remuestreo con técnica bootstrap. Los resultados fueron ajustados a la expectativa de vida según datos de INE .El análisis estadístico se realizo con el SPSS 17.0.

Resultados:

1045 (33%) de los 3098 pacientes presentaron CP. De estos, 536 (51,3%) tuvieron un Gleason ≥7 y 603 (57,7%) ≥2 cilindros positivos. En el análisis univariante todos los factores de riesgos estudiados presentaron asociación significativa con la detección de CP. En el análisis multivariante hubo mayor asociación entre mayor edad, TR alterado, mayores valores de PSAc, % PSAc-PSAt y densidad de PSA con mayor probabilidad de CP o mayor agresividad. Tres nomogramas fueron construidos para predecir la presencia de 1, 2 o 3. Estos predicen los resultados de la BPE de forma adecuada con posibilidad de 0.76, 0.81 y 0.78 para 1,2 y 3 respectivamente.

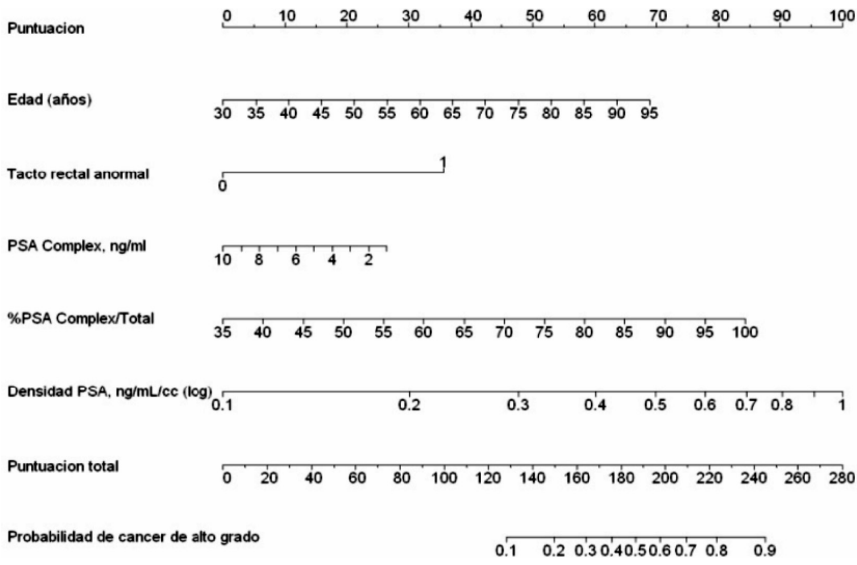

Conclusiones:

Los nomogramas fueron confeccionados para predecir el diagnóstico de CP y su agresividad en pacientes con PSA entre 2,5-10ng/dl. Estas herramientas son de ayuda para poder definir el riesgo de CP de forma individualizada y tomar mejores decisiones.

UTILIDAD DE BIOPSIAR SISTEMÁTICAMENTE EL ÁPEX EXTREMO PROSTÁTICO PARA EL DIAGNÓSTICO DE CÁNCER DE PRÓSTATA.

Freire Calvo J., Carballo Quinta M., León Ramírez D., López García S., Rey Rey J., Rodríguez Iglesias B., Barros Rodríguez J.M., Ojea Calvo A.

Complexo Hospitalario Universitario de Vigo.Hospital Xeral Cíes

Objetivo:

Determinar si se incrementa el diagnóstico de cáncer de próstata cuando se realiza Sistemáticamente la biopsia de ápex extremo.

Material y Métodos:

Análisis prospectivo de 100 pacientes con sospecha de cáncer de próstata,sometidos a biopsia prostática. Se estratifican en dos grupos: grupo A, 50 pacientes analizados sin inclusión de ápex extremo en la biopsia ecodirigida, que incluye 12 cilindros: Ápex interno y externo, media interna y externa, base interna y externa en ambos lóbulos prostáticos.Grupo B:, 50 pacientes estudiados en los que se incluyó ápex extremo: 14 cilindros: ápex interno y externo, media interna y externa, base interna y externa y ápex extremo (bilaterales). Se define ápex extremo como el cilindro extraído por una aguja cuyo trayecto es tangencial al ápex.
Características de los pacientes: mediana de edad grupo A 63,5 años (49-82) y grupo B 64 (49-89); Mediana de PSA grupo A 5,5 (4-25) y grupo B 6,3 (4-32); Gleason en la biopsia, mediana grupo A 7 (6-9) y grupo B 7 (6-7). Se analiza si se incrementa el diagnóstico histológico de cáncer de próstata al incluir el ápex extremo en la biopsia.

Resultados:

En el grupo A 23 (46%) biopsias presentaron cáncer de próstata y en el grupo B 19 (38%). De los pacientes del grupo B con biopsia positiva 9 (18%) presentaban cáncer en la muestra de ápex extremo y de éstos tan sólo 1 (2%) únicamente el ápex extremo.La comparación entre ambos grupos con respecto al rendimiento de la biopsia mediante metodología Chi2 no evidenció diferencias estadísticamente significativas (p=0,418).

Conclusión:

La sistematización de la biopsia de próstata incluyendo ápex extremo no demuestra mejoría en su rendimiento. Solamente el 2% de los pacientes quedarían sin diagnosticar si no se incluye el ápex extremo.

Palabras Clave: Cáncer de próstata, diagnóstico, ápex extremo.

vídeos

CIRUGÍA RADICAL CON PROSTATECTOMÍA VÍA PERINEAL POR RECIDIVA DE CÁNCER DE RECTO.

Valbuena Álvarez R, Parajó Calvo A, Sanz Giménez-Rico JR (*), Santos Lloves R, Trillo Parejo P, Iglesias Diz D, Santos-Ascarza Tabarés J., De la Rosa Kerman M., Cagide Montero J., Esteban Hernández O., Gutiérrez Novoa J.

Complexo Hospitalario de Ourense
(*) Hospital Universitario Marqués de Valdecilla (Santander)

Introducción:

Presentamos un caso de recidiva de cáncer rectal 4 años después de amputación abdómino-perineal (AAP) y quimiorradioterapia, tratado con resección radical (R0) y prostatectomía en bloque por vía exclusivamente perineal y reconstrucción mediante colgajo miocutáneo de gracilis bilateral.

Material y Métodos:

Varón, 74 años, ASA III, con elevación de CEA (6.9ng/ml) durante seguimiento.
Antecedentes: Parkinson, adenocarcinoma G2 de recto inferior pT2pN1M0 (AAP R0, quimio-radioterapia postoperatoria), TVP, hernia paraestomal recidivada.
Exploración: cicatriz perineal no dolorosa, engrosamiento de piel y subcutáneo perineal-glúteo, sin clara masa palpable.
TC-RM: imagen nodular espiculada perineal paramedial derecha de 30 x 30 mm, con infiltración de cara posterior de próstata y nódulo satélite de 6 mm en grasa isquiorrectal. Fibrosis presacra-precoccígea. No metástasis.
Punción-biopsia guiada por TC: adenocarcinoma.

Resultados:

Intervención: Resección radical con prostatectomía perineal en bloque y colgajo miocutáneo de gracilis bilateral.
Anatomía-patológica: Adenocarcinoma intestinal moderadamente diferenciado, que infiltra el tejido subcutáneo del perineo, invadiendo la cara posterior de próstata. Márgenes quirúrgicos libres.

Evolución:

infección urinaria y mínima dehiscencia cutánea superficial, alta 24º día postoperatorio.

Conclusiones:

Cuando es técnicamente factible y con una selección cuidadosa de pacientes, el tratamiento de elección para la recidiva local del cáncer de recto es la re-resección. Si está limitada al tejido conectivo y/o órganos adyacentes, la supervivencia libre de enfermedad alcanza 38% a 5 años (Yamada, 2001).

La prostatectomía perineal permitió la resección oncológica con mínima invasión y evitar un estoma urinario.

Las pérdidas de sustancia perineal tras resección oncológica presentan un doble desafío: relleno de espacio intracavitario con tejidos bien vascularizados y cobertura de la superficie perineal. En este caso los colgajos basados en el eje epigástrico inferior profundo estaban contraindicados debido al estado de la pared abdominal. La reconstrucción con colgajos uni o bilaterales de gracilis de pedículo proximal satisfacen las pretensiones establecidas y suponen una excelente alternativa.

FÍSTULA RECTO-URETRAL TRAS PROSTATECTOMÍA RADICAL LAPAROSCÓPICA: COLGAJO DE AVANCE RECTAL E INTERPOSICIÓN DE PERMACOL®.

Parajó Calvo A, Valbuena Álvarez R, Santos Lloves R, González Conde R, Iglesias Diz D, Rodríguez De la Rúa J., López Bellido D., Sabell Pérez-Salgado F., Ramos García M., Barreiro Mouro A., Gómez Lorenzo FJ.

Complexo Hospitalario de Ourense

Introducción:

La fístula recto-uretral después de prostatectomía radical es una complicación infrecuente y su abordaje puede ser complejo.
Describimos un caso y la técnica quirúrgica para la reparación mediante colgajo rectal de avance e interposición de una lámina de Permacol®.

Material y Métodos:

Varón de 64 años, prostatectomía radical laparoscópica por adenocarcinoma prostático. Durante el postoperatorio presenta fecaluria y orina por ano. Tacto rectal: solución de continuidad en cara anterior rectal a 5 cm del ano y sonda de Foley palpable. TC abdómino-pélvica: fístula recto-uretral sin absceso, ni líquido libre intraperitoneal. Se realiza una colostomía sigmoidea y se da alta hospitalaria al 5º día, con sonda vesical. Durante el seguimiento no hubo complicaciones, pero la fístula persistía (cistografía retrógada).

Resultados:

Se procedió a la reparación 6 meses después, mediante un abordaje endoanal, en decúbito prono. Se talló un colgajo de avance rectal de espesor completo y base amplia que incluía el orificio fistuloso rectal. Después de suturar el plano vesico-uretral, se interpuso Permacol® (3x4 cm). Se recortó el orificio fistuloso y suturó el colgajo rectal. Postoperatorio sin incidencias. La colostomía fue cerrada a las 16 semanas previo estudio radiológico. 15 meses después permanece sin recidiva.

Conclusiones:

La lesión rectal tras prostatectomía radical retropúbica ocurre en 0,5-3,2%, por tracción, transmisión eléctrica o sección accidental. En el abordaje laparoscópico la mayoría suceden durante la curva de aprendizaje (8%). Cuando pasa desapercibida, se presenta la fístula recto-uretral.
La reparación con colgajo de avance rectal es menos invasiva que otras técnicas (transperineal, transesfintérica, transabdominal) y ofrece una buena exposición.
El implante de dermis porcina acelular (Permacol®) es susceptible de revascularización, repoblación celular e integración en tejido propio del paciente. Permite separar las líneas de sutura uretral-rectal evitando la morbilidad adicional de otros colgajos.

PROMONTOFIJACIÓN CON HISTERECTOMÍA SUBTOTAL LAPAROSCÓPICA

Manuel Ruibal Moldes, Miguel Devesa Múgica, Francisco LLovo Taboada, Mª Luisa Fernández García, Antonio Selas Pérez

Servicio Urología. Complejo Hospitalario Pontevedra

La corrección de prolapsos de órganos pélvicos en la mujer puede abordarse vía vaginal o laparoscópica. La vía vaginal presentaba frente a la abdominal el menor grado de agresividad, por lo que esta se reservaba a pacientes con grandes prolapsos. La posibilidad de realizar la corrección por vía laparoscópica ha reducido drásticamente la agresividad del abordaje abdominal. Esto ha permitido que actualmente la promontofijación vía laparoscópica se considere como un tratamiento óptimo para la corrección de prolapsos femeninos. Los buenos resultados en cuanto a eficacia a largo plazo conjuntamente con la baja morbilidad en amplias series, se ha convertido en una alternativa e incluso de primera elección sobre todo en prolapsos moderados-severos.

La promontofijación vía laparoscópica presenta la ventaja de una buena visualización, disección y exposición de las estructuras anatómicas implicadas tanto en el prolapso como en la fijación de las mallas para la corrección del prolapso.

La histerectomía con preservación del cuello uterino puede ayudar a la obtención de mejores resultados en mujeres a partir de determinada edad.

Presentamos en el siguiente vídeo una paciente con cistocele y prolapso de cúpula vaginal tratada mediante promontofijación con histerectomía subtotal laparoscópica.

PIELOPASTIA CULP-DE WEERD LAPAROSCÓPICA

Manuel Ruibal Moldes, Higinio Rodríguez Núñez, José Díaz Bermúdez, Vicente García Riestra, Mª Luisa Fernández García

Servicio Urología. Complejo Hospitalario Pontevedra

Foley definió los criterios para una correcta reparación de esta patología: embudización, drenaje declive, anastomosis estanca y sin tensión.
A lo largo de la historia desde la que probablemente fue la primera pieloplastia realizada por Kuster en 1891, la técnica fue evolucionando gracias a aportaciones de distintos cirujanos como Fenzer, Heine-Mikulicz, Schwyzer, Cup y DeWeerd, Nesbit, Scardino, Prince, etc., y finalmente Anderson y Hynes con su pieloplastia desmembrada.
Globalmente la pieloplastia desmembrada de Anderson y Hynes tiene unos resultados a largo plazo que varían entre el 65 y el 100% de éxitos, reflejando la mayoría de las series unos resultados próximos al 90%. Sin embargo esta técnica no resulta adecuada en casos en que la estenosis de la unión se asocia a estenosis larga del uréter proximal.
En general las técnicas de colgajo han sido sustituidas en la mayoría de los casos por la pieloplastia desmembrada de Anderson-Hyne. Aún así algunas nos ofrecen una serie de recursos útiles en determinados casos.
La pieloplastia de colgajo espiral y vertical descrita por Culp y DeWeerd tiene su indicación en aquellos casos en los que la estenosis de la unión pieloureteral se asocia a una estenosis relativamente larga del uréter proximal así como en caso de fracaso de la pieloplastia con intensa fibrosis en zona de reparación previa.
Presentamos el caso de una paciente de 12 años con antecedente de pieloplastia Anderson Hynes previa y que presenta reestenosis a nivel de riñón izquierdo, tratada mediante Pieloplastia Laparoscópica con colgajo tubulizado de Culp-De Weerd.

NEFRECTOMÍA IZQUIERDA LAPAROSCÓPICA DE DONANTE VIVO CON TRES ARTERIAS RENALES

Pena Outeriño J.M., Martínez Rodríguez J., Pérez Espejo M.P.:

Unidad de Gestión Clínica de Urología y Nefrología. H.H.U.U. Virgen del Rocío. Sevilla.

Resumen:
La nefrectomía laparoscópica de donante vivo ha supuesto un abordaje revolucionario, y que ha conseguido adecuar la creciente disparidad entre las necesidades de órganos y la disponibilidad de los mismos. Múltiples ensayos han demostrado que la nefrectomía de donante vivo es superior a la de donante cadáver, en relación a mayor supervivencia del injerto y mejor función del mismo, y por supuesto incrementa el índice de donaciones, ya que es mejor tolerada que la nefrectomía abierta. Recientes ensayos defienden que debe ser el izquierdo el que se acepte como el órgano preferencial para la nefrectomía de donante vivo debido a que la extracción es técnicamente menos compleja, así como la vena renal más larga resultante. La nefrectomía derecha se reserva para los casos en que el riñón izquierdo resulte inadecuado para el transplante. Las indicaciones citadas más a menudo son arterias o venas renales izquierdas múltiples, anatomía izquierda anómala, un riñón derecho más pequeño o una masa quística en el riñón derecho. Incluso los riñones izquierdos con una o dos arterias renales accesorias o venas son considerados por la mayoría de los cirujanos aceptables para la nefrectomía laparoscópica. Tales anomalías vasculares no son generalmente problemáticas, especialmente cuando se han identificado y se han localizado con los estudios de imágenes adecuados preoperatorios. El TAC helicoidal de alta resolución con reconstrucción angiográfica es un procedimiento rápido y mínimamente invasivo que permite la visualización exacta de la anatomía arterial y venosa para el planteamiento de la nefrectomía laparoscópica.
Presentamos, debido a su rareza, el caso de un donante vivo de 28 años, sin antecedentes de interés, en el que en el estudio pretransplante se objetivó doble arteria renal izquierda. Se decidió realizar extracción laparoscópica de riñón izquierdo. Durante la intervención resultó como hallazgo ser portador de una tercera arteria renal, que se disecó junto con las otras. La intervención transcurrió sin incidencias destacables, siendo alta al tercer día postoperatorio. El implante se llevó a cabo tras dos minutos de isquemia caliente y cuarenta de isquemia fría, consiguiendo creatinina de 1,2 mg/dl en el receptor al alta.

RADICAL ASISTIDA POR ROBOT

Pena Outeiriño J.M., Medina López R. y Torrubia Romero F.

Unidad de Gestión Clínica Nefrourológica H.H. U.U. Virgen del Rocío Sevilla

Resumen:
El programa de cirugía robótica comenzó en nuestro Hospital en Septiembre de 2007. Desde entonces se han realizado 83 Prostatectomías Radicales asistidas por el Robot Da Vinci que han ido evolucionando técnicamente según ha avanzado nuestra propia experiencia y se han ido incorporando conocimientos aprendidos de la experiencia de otros centros.
Se presenta un video de 9 minutos de duración en el que se describen los pasos de la técnica actualmente utilizada en la que se pueden definir los siguientes pasos:
Incisión en U invertida en peritoneo parietal anterior con las ramas inferiores de la incisión paralelas a los ligamentos umbilicales hasta nivel de deferentes.
Exposición cara anterior de próstata y vejiga con exéresis de grasa redundante Incisión en cuello vesical con disección del espacio vésico prostático y conservación de cuello. Disección de deferentes y vesículas seminales Apertura del espacio interfascial hasta identificar bandeletas y delimitar pedículos prostáticos Clipaje de pedículos prostáticos y liberación roma de ambas bandeletas Sección sin ligadura previa del pedículo dorsal
Sección de uretra y músculos recto uretrales Electrocoagulación bipolar o sutura de pedículo dorsal en caso necesario. Anastomosis uretro-vesical con doble hilo con diferenciación de color según técnica de Van-Belthoven

PROSTATECTOMÍA LAPAROSCÓPICA EXTRAPERITONEAL CON PRESERVACIÓN NEUROVASCULAR. INTRAFASCIAL.

Dr Barbagelata López A. , Dr Núñez López A. , Dr Rey Rey J.

Servicio de Urología. Hospital da Costa. Burela

Introducción:

La prostatectomía radical laparoscópica busca la extirpación completa del tumor manteniendo las funciones sexual y miccional. Estos objetivos se intentan alcanzar a través de la máxima preservación tisular admisible. La magnificación óptica permite una disección tisular minuciosa.

Método:

Se presenta el caso de un paciente de 69 años, con PSAt de 9, TR. N dos biopsias previas negativas. Diagnosticado de adenocarcinoma de próstata gleason 7 en 4 cilindros izquierdos de 20 tomados. Se realiza prostatectomía radical preperitoneal con técnica intrafascial para maximizar preservación de tejido funcional. Duración de la cirugía: 180 minutos. Sangrado: 600 cc .

Resultados:

Reinicio de tránsito oral a las 8 horas de cirugía, Deambulación a las 24 horas. Alta hospitalaria en 3er día postoperatorio. Tumor organoconfinado con márgenes negativos.

Conclusiones:

La prostatectomía radical es una técnica que permite una excelente visualización de fascias periprostáticas, facilitando la elección de un plano seguro oncológico y funcional.

URETEROLISIS PÉLVICA IZQUIERDA POR ENDOMETRIOSIS PÉLVICA

Javier Pereira Beceiro, Andrés Rodríguez Alonso, José Manuel Janeiro Pais, José Lorenzo Franco, Pilar Rodríguez Souto, Carlos Bonelli Martín, Alfonso González Blanco, Miguel Ángel Cuerpo Pérez.

Servicio de Urología, Área Sanitaria de Ferrol, La Coruña.

Introducción:

La endometriosis es un proceso inflamatorio benigno crónico típico de la mujer en edad fértil. La afectación del tracto urinario ronde el 1-3% de los casos. De ellos en el 70-85% está afectada la vejiga y en el 15-20% está comprometido el uréter, siendo más frecuente la afectación izquierda y en un 23% puede ser bilateral. Así mismo se defina afectación intrínseca o extrínseca del uréter en función del grado de afectación de su pared. La clínica típica es dolor en flanco, tenesmo, disuria y hematuria, si bien hasta en un 43% de los pacientes con endometriosis ureteral se ha demostrado casos severos silentes, que producen anulación funcional y pueden llevar a la pérdida del riñón. Se presenta el caso del abordaje laparoscópico de una endometriosis ureteral, mediante vídeo explicativo de la técnica quirúrgica, y acompañándolo de las urografías pre y postquirúrgicas.

Material y Métodos:

Paciente mujer de 30 años con estenosis filiforme de 5 cm en uréter pélvico izquierdo, con ureterohidronefrosis secundaria y clínica de cólico nefrítico izquierdo recidivante. La técnica quirúrgica se realizó del siguiente modo: 1º Decúbito supino y abordaje transperitoneal con 5 trócares (2 de 10 mm y 4 de 5 mm). 2º Identificación del uréter sano a la altura de su cruce sobre la arteria ilíaca. 3º Disección caudal del uréter, que se encuentra englobado en un área fibrosa posterior a endometrioma de anejo izquierdo. 4º Sección de vena ovárica y ligamento redondo izquierdos. 5º Progresión de la disección hasta alcanzar el segmento yuxtavesical del uréter. El tiempo quirúrgico fue de 100 minutos y el sangrado operatorio de 50 cc. La paciente fue dada de alta a las 48 horas. En la urografía de control se comprueba la desaparición de la estenosis ureteral y de la ureterohidronefrosis. La paciente se encuentra actualmente asintomática.

Conclusiones:

La estenosis ureteral secundaria a endometriosis pélvica se produce por compresión extrínseca y fibrosis periureteral. El abordaje laparoscópico permite una visualización óptima, y una disección precisa del uréter pélvico y de las estructuras adyacentes.

NEFROURETERECTOMÍA LAPAROSCÓPICA

Enrique Cespón Outeda, Enrique Comesaña Davila, Ignacio Martínez-Sapiña Llamas, Juan Mata Varela

Servicio de Urología - Hospital Meixoeiro - Complexo Hospitalario Universitario Vigo.

Introducción:

El carcinoma urotelial del tracto urinario superior supone entre un 5-10% de los tumores renales.
La nefroureterectomía abierta con resección endoscópica del meato ureteral o rodete vesical, continúa siendo el gold estándar para el manejo de estos tumores.
Existen diferentes maneras de abordar el uréter pelviano; desinserción endoscópica, desinserción con cirugía abierta de este segmento tras nefrectomía laparoscópica, desinserción laparoscópica con rodete vesical.
Presentamos nuestra experiencia en este aspecto tras realizar 7 nefroureterectomías laparoscópicas en las que la desinserción del extremo distal del uréter se ha realizado laparoscópicamente con la posición de decúbito lateral, con una clara reducción del tiempo quirúrgico.

Material y Métodos:

Desde 2009 hemos realizado 7 nefroureterectomias laparoscópicas con desinserción y rodete vesical puramente laparoscópicas.
Posición en decúbito lateral, sin ningún cambio durante la cirugía, con inserción de Trocar de Hasson, y 2 trocares de 10 mm siguiendo la línea media axilar, solamente en 2 casos hemos utilizado un tercer trocar de 5 mm.
Una vez realizada la nefrectomía, se continua con la disección del extremo distal del uréter.

Conclusion:

Aunque el tamaño de la serie y el seguimiento oncológico es corto, en todos los pacientes se ha podido llevar a cabo esta técnica con un tiempo quirúrgico reducido respecto a las técnicas previas dado que no conlleva cambio de posición en el paciente y el cierre vesical ha sido seguro.
La sección y cierre del rodete vesical es lo suficientemente bueno como para hacernos pensar que el control oncológico del margen ureteral distal es similar a la cirugía abierta.
Es una técnica reproducible, ya que requiere simplemente de una posición en decúbito lateral sin cambio de posición durante la cirugía realizándose con trocar de Hasson y 2 trocares de 10 mm en la mayoría de los casos, aunque si es necesario se puede colocar un trocar más.

FEOCROMOCITOMA SUPRARRENAL DERECHO. RESECCIÓN LAPAROSCÓPICA

Dr Barbagelata López A., Dr Núñez López A., Dr Rey Rey J.

Servicio de Urología. Hospital da Costa.

Introducción:

La suprarrenalectomía laparoscópica ha sido establecida como procedimiento de elección en procesos benignos que afectan a la glándula suprarrenal. La suprarrenalectomía laparoscópica para tratar feocromocitomas ha sido objeto de debate debido a las potenciales consecuencias del neumoperitoneo en pacientes con tumores secretores de catecolaminas, fundamentalmente en los de mayor volumen. En la actualidad existen largas series que muestran la seguridad comparable del procedimiento.

Método:

Se presenta el caso de un paciente de 69 años, afectado de HTA, con crisis hipertensivas, producidas por un tumor adrenal derecho secretor de noradrenalina. Ingresado para alfa y beta bloqueo previo a cirugía. Resección laparoscópica vía transperitoneal, con neumoperitoneo a 14 mm HG.

Resultados:

Duración de la cirugía: 160 minutos. Sangrado: 300 cc .Estabilidad hemodinámica con elevaciones moderadas de tensión controladas sin dificultad. Deambulación y reinicio de tránsito a las 24 horas de cirugía. Alta hospitalaria en 4º día postoperatorio. Sin necesidad de medicación anti-HTA tras la intervención .A-P: Feocromocitoma de 2 cm. Normalización analítica postquirúrgica.

Conclusiones:

La resección laparoscópica de un feocromocitoma suprarrenal es segura, aunque el tamaño tumoral condiciona la confortabilidad técnica. La inestabilidad hemodinámica puede ser prevenida y controlada, con mayor facilidad en las lesiones de pequeño volumen.

TUMORECTOMÍA ADRENAL LAPAROSCÓPICA

Pena Outeiriño J.M., Martínez Rodríguez J., Poyato Galan J. y Leal Arenas J.

Servicio de Urología "Clínica Sagrado Corazón". Sevilla

Resumen:
La tumorectomía adrenal laparóscopica representa un reto, tanto en relación a la dificultad de la técnica, ya que requiere dominar la rutina del manejo vascular laparoscópico así como en relación a la conservación de la función adrenal restante tras la intervención.
Presentamos el caso de Se decidió Tumorectomía adrenal laparoscópica, conservando parte de la glándula supraadrenal

Técnica:
Decúbito lateral derecho. Neumoperitoneo con mini laparotomía. Colocación de tres trócares subcostales uno de 10-12 mm. para la óptica y dos de 5 mm para elementos de trabajo y otro de 5 mm para elevar el borde hepático según técnica habitual. Apertura de peritoneo parietal en polo superior de riñón, disecando la cava superior de la masa hasta la localización del pediculo vascular superior el cual se liga con hemoclips. Despegamiento del polo superior de riñón de la masa supraadrenal y liberación de la tumoración del resto de glándula supraadrenal sana.
Hemostasia de puntos sangrantes y colocación de placa de Tasosil en lecho de la masa
Extracción de la masa por puerto de 10-12 mm.

NEFRECTOMÍA PARCIAL SUPERIOR LAPAROSCÓPICA POR HIDROCÁLIZ CON LITIASIS

Pena Outeriño J.M., Pérez Espejo M.P., Medina López R.

Unidad de Gestión Clínica de Urología y Nefrología H.H.U.U. Virgen del Rocío. Sevilla.

Resumen:
La nefrectomía parcial laparóscopica representa un reto, tanto en relación a la dificultad de la técnica, ya que requiere dominar la rutina del clampaje vascular laparoscópico así como la de las suturas intracorporeas parenquimatosas; como en relación a la necesidad de conservar una buena función del fragmento renal restante tras la intervención.

Presentamos el caso de una mujer de 56 años, con antecedentes de hipertensión arterial y cólicos nefríticos de repetición, a la que, a raíz de un nuevo episodio de dolor, se detecta en la UIV una litiasis de 2 cm de diámetro en hidrocáliz de riñón izquierdo, condicionado por estenosis del infundíbulo calicial. Se decidió nefrectomía parcial superior laparoscópica.

Técnica:
Decúbito lateral derecho. Neumoperitoneo con aguja de Veress. Colocación de tres trócares. Disección del hilio renal. Disección de la grasa perirrenal, hasta identificar el polo superior del riñón. Clampaje arterial y venoso. Nefrectomía parcial superior con corte frío. Sutura parenquimatosa con puntos continuos, que se tensan. Liberación de la isquemia renal. Revisión de la Hemostasia. Extracción de la pieza con Endo-Bag. Colocación del drenaje. La intervención cursó sin complicaciones, pudiendo ser dada de alta la paciente al tercer día postoperatorio. La UIV de control demuestra adecuada función del fragmento renal restante.

NEFRECTOMÍA PARCIAL IZQUIERDA LAPAROSCÓPICA TRANSPERITONEAL CON CLAMPAJE ARTERIAL.

Dr. Núñez López A., Dr. Barbagelata López A., Dr. Rey Rey J.

Servicio de Urología. Hospital da Costa. Burela.

Introducción:

La nefrectomía parcial permite maximizar la masa nefronal postquirúrgica, cumpliendo los objetivos oncológicos. Esto ha llevado a intentar ampliar sus indicaciones más allá del T1a. A pesar de las dificultades técnicas iniciales la nefrectomía parcial laparoscópica se ha mostrado como reproducible y segura, ganando presencia de manera paulatina a lo largo de los últimos años.

Método:

Se presenta el caso de un paciente de 69 años, al que se detecta de manera incidental una masa renal izquierda, de 3,5 cm de diámetro en polo superior. Creatinemia preoperatoria 1,08 mgr/dl. Se realiza nefrectomía parcial izquierda, laparoscópica, por vía transperitoneal, con clampaje arterial mediante clamp de bulldog. Tiempo de isquemia caliente: 30 minutos. Sección con corte frío. Sutura renal con vicryl y cobertura final con floseal.

Resultados:

Duración de la cirugía: 200 minutos. Sangrado: 500 cc. Alta hospitalaria en 5º día postoperatorio. Creatinemia postoperatoria: 1,15 mg/dl. Anatomía: carcinoma renal células claras, confinado a pieza quirúrgica, no contacta con margen quirúrgico.

Conclusiones:

La resección parcial laparoscópica de un tumor renal con clampaje de pedículo, permite un campo operatorio nítido para mantener un plano de corte seguro. Un tiempo de isquemia comparable al de la cirugía abierta. Se precisa una mayor movilización de grasa perirrenal que en cirugía abierta, sobre todo en tumores de polo superior.

CIRUGÍA CONSERVADORA RENAL LAPAROSCOPICA EN TUMORES T2

Manuel Ruibal Moldes, Higinio Rodríguez Núñez, José Díaz Bermúdez, Vicente García Riestra, Miguel Devesa Múgica.

Servicio Urología. Complejo Hospitalario Pontevedra

Actualmente la cirugía conservadora de nefronas vía laparoscópica constituye el tratamiento de elección en los carcinomas renales estadio T1. La posibilidad de preservar riñón en tumores >7 cm es más discutible.

Los buenos resultados en cuanto a control oncológico en series de Centros de Referencia en tumores renales estadio T2, parecen apoyar la posibilidad de plantear cirugía conservadora en estos casos siempre y cuando se contemple la resección completa del tumor.

Tanto el tamaño como la localización se consideran a priori factores condicionantes para plantear un abordaje laparoscópico. Sin embargo un nivel adecuado de experiencia y destreza en cirugía laparoscópica permite poder plantear cirugía conservadora renal en determinados tumores renales T2 por vía laparoscópica.

Presentamos el caso de un paciente de 55 años diagnosticado de Carcinoma renal de 8 cm de diámetro e intervenido mediante Nefrectomía parcial laparoscópica de modo satisfactorio.

TUMORECTOMÍA INTRARRENAL LAPAROSCÓPICA

Manuel Ruibal Moldes, Higinio Rodríguez Núñez, José Díaz Bermúdez, Antonio Selas Pérez, Mª Luisa Fernández García

Servicio Urología. Complejo Hospitalario Pontevedra

Actualmente la cirugía conservadora de nefronas constituye el tratamiento óptimo para los carcinomas renales estadio T1, siendo la laparoscopia la vía de abordaje de elección. Existen factores como la localización intrarrenal que limitan o pueden contraindicar la cirugía renal conservadora así como su abordaje laparoscópico.

Sin embargo la ayuda de la ecografía intraoperatoria conjuntamente con la experiencia quirúrgica en laparoscopia nos permiten ser más ambiciosos en el planteamiento de la nefrectomía parcial a pesar del factor de una localización intrarrenal.

Presentamos el caso de un paciente de 35 años con una lesión renal intrarrenal sugestiva de carcinoma renal tratado satisfactoriamente mediante tumorectomía laparoscópica.

XXI Congreso de la Sociedad Gallega de Urología
Colaboraciones

Nuestro más sincero agradecimiento a

DEPUTACIÓN PROVINCIAL
DE OURENSE

CENTRO CULTURAL
DEPUTACIÓN OURENSE

EMPRESAS PATROCINADORAS

ALMIRALL
AMGEN
ASTELLAS PHARMA
ASTRAZENECA FARMACEUTICA SPAIN
GLAXOSMITHKLINE
GSA GALLEGA RÜSCH
IPSEN PHARMA
JHONSON & JHONSON (ETHICON)
LABORATORIOS ABBOTT
LABORATORIOS COVIDIEN
PFIZER
RECORDATI ESPAÑA

EMPRESAS COLABORADORAS

QUÍMICA FARMACEUTICA BAYER
KARLS STORZ
LABORATORIOS INIBSA
LILLY
NOVARTIS FARMACEUTICA